ECOLE NATIONALE VETERINAIRE DE LYON

Année 2003 - Thèse n° 075

LES CONSEQUENCES DE LA SPLENECTOMIE TOTALE CHEZ LE CHIEN

THESE

Présentée à l'UNIVERSITE CLAUDE-BERNARD - LYON I
(Médecine - Pharmacie)
et soutenue publiquement le 20 juin 2003
pour obtenir le grade de Docteur Vétérinaire

par

Brice NOROY

Né le 10 avril 1977
A NANCY

DEPARTEMENTS ET CORPS ENSEIGNANT DE L'ECOLE NATIONALE VETERINAIRE DE LYON

Directeur : Professeur J.-F. CHARY

Le 1er Mars 2002

DEPARTEMENT	PREX	PR1	PR2	MC	Contractuel, Associé & IPAC	AERC	Chargés de consult et d'enseignement
DEPART SANTÉ PUBLIQUE VÉTÉRINAIRE							
Microbiologie, Immunologie, Pathologie Générale		Y. RICHARD		A. KODJO D. GREZEL 80 %	J. BOUVET MCC		
Pathologie infectieuse		M. PRAVE	A. LACHERETZ	J. VIALARD	M. ARTOIS PRA		
Parasitologie & Maladies parasitaires		C. CHAUVE	G. BOURDOISEAU	MP CALLAIT L. ZENNER			
Qualité et Sécurité des Aliments		G. CHANTEGRELET	P. DEMONT	C .VERNOZY A. GONTHIER			
Législation & Jurisprudence			A. LACHERETZ				
DEPART DES ANIMAUX DE COMPAGNIE							
Anatomie		E. CHATELAIN	T. ROGER	M.A BERTHELET S. SAWAYA			
Chirurgie et Anesthésiologie		J.P GENEVOIS	D. FAU	D. REMY	G. CHANOIT . MCC S. JUNOT MCC	C. CAROZZO	N. DISS C. ROUX R. PARIAUT C. DECOSNE JUNOT
Anatomie-pathologique/Dermatologie-Cancérologie		J.P. MAGNOL		T. MARCHAL	D. WATRELOT-VIRIEUX MCC M.F PERRON-LEPAGE MCC		
Médecine interne		J.P COTARD C. FOURNEL	J.L. CADORE	L. CHABANNE	I. BUBLOT 0,5 MCC A JONGH-ARAGON 0,5 MCC	F. PONCE C. ESCRIOU	M.HUGONNARD
Imagerie médicale				P. BARTHEZ			
DEPART DES PRODUCTIONS ANIMALES							
Zootechnie, Ethologie & Economie rurale		M. FRANCK			A.DERNBURG MCC	L. MOUNIER	
Nutrition et Alimentation				D. GRANCHER L. ALVES de OLIVEIRA G. EGRON			
Biol & Patho de la Reproduction		J.P. DESCHANEL F. BADINAND	M. RACHAIL-BRETIN	P. GUERIN S. MARTINOT			S. BUFF
Patho Animaux de Production		P. BEZILLE	T. ALOGNINOUWA	R. FRIKHA M.A. ARCANGIOLI D. LE GRAND	D. LAURENT MCA		N.GIRAUD P. DEBARNOT D. LAURENT
DEPART SCIENCES BIOLOGIQUES							
Physiologie /thérapeutique		R BOIVIN		J.J. THIEBAULT J.M. BONNET-GARIN 90 %			
Biophysique /Biochimie Génétique et Biologie moléculaire	P. DELATOUR	F. GARNIER	E. BENOIT F. GRAIN	T. BURONFOSSE V. LAMBERT			
Pharmacie / Toxicologie Législation du Médicament	G. LORGUE		P. JAUSSAUD	P. BERNY			
Bio-Mathématiques		G. KECK		P. SABATIER M L.DELIGNETTE 80 % K. CHALVET-MONFRAY			
Langues					C. FARMER IPAC A. FAVIER IPAC		
DEPART HIPPIQUE							
Pathologie équine Clinique équine Expertise nécropsique		O.LEPAGE	J.L CADORÉ C FLEURY	A. LEBLOND A. BENAMOU-SMITH	E. CAUVIN MCA		

AVANT-PROPOS

A Monsieur le Professeur MORIN
de la faculté de Médecine de Lyon,

qui nous a fait l'honneur d'accepter la présidence de notre jury de thèse.
Hommages respectueux.

A Monsieur le Professeur FAU
De l'Ecole Nationale Vétérinaire de Lyon,

pour son aide et sa disponibilité dans la réalisation de ce travail.
En témoignage de notre reconnaissance,
sincères remerciements.

A Monsieur le Professeur ROGER,
De l'Ecole Nationale Vétérinaire de Lyon,

qui nous a fait l'honneur d'accepter de juger ce travail et de faire partie de notre jury de thèse.
En témoignage de notre profond respect,
Sincères remerciements.

A mes parents,
Pour tout ce qu'ils ont fait pour moi, pour leur confiance et leur soutien.

A Nicolas et Christel,
Frère et sœur exemplaires.

A mes grands parents,

A la mémoire de Maria,

A ma famille,

A Fred et Raph, qui ont toujours été présents.

A mes amis.

TABLE DES MATIERES

INTRODUCTION.....5

1. Histolologie et physiologie de la rate.....7

1.1. Rappels anatomiques.....7

1.1.1. Généralités.....7

1.1.2. Particularités de la capsule splénique.....9

1.1.3. Microvascularisation splénique.....9

1.2. Les grandes fonctions de la rate.....14

1.2.1. Fonctions d'épuration.....14

1.2.1.1. Rôle de filtration.....14
1.2.1.2. Rôle hémolytique de la rate.....16
1.2.1.2.1. Remodelage des globules rouges circulants.....16
1.2.1.2.2. Destruction des globules rouges non déformables.....16
1.2.1.2.3. Destruction des globules rouges revêtus par un anticorps.....16
1.2.1.2.4. Destruction des globules rouges vieillissants.....17
1.2.1.2.5. Destruction intrasplénique des leucocytes et des plaquettes.....17

1.2.2. Fonctions métaboliques de la rate.....17

1.2.3. Rôles de stockage de la rate.....17

1.2.3.1. La rate : réservoir sanguin.....17
1.2.3.2. La rate : réserve de cellules sanguines.....18
1.2.3.2.1. Réserve de globules rouges.....18
1.2.3.2.2. Réserve de plaquettes.....18
1.2.3.2.3. Réserve de leucocytes.....19
1.2.3.3. La rate : réserve en fer.....19

1.2.4. Rôle hématopoïétique de la rate.....20

1.2.5. Rôle immunitaire de la rate.....22

1.2.5.1. Captation des antigènes.....22
1.2.5.2. Architecture fonctionnelle de la pulpe blanche.....22
1.2.5.3. Modifications cellulaires après stimulation antigénique.....22
1.2.5.4. Sécrétion de substances opsonisantes.....22

2. Les indications de la splénectomie chez le chien.....25

2.1. Affections spléniques et indications cliniques de la splénectomie.....25

2.1.1. Splénomégalies localisées.....27

2.1.1.1. Splénomégalies localisées néoplasiques.....27
2.1.1.2. Splénomégalies localisées non néoplasiques.....30
2.1.1.2.1. Hématomes spléniques.....30
2.1.1.2.2. Abcès spléniques.....31
2.1.1.2.3. Hyperplasie lymphoréticulaire nodulaire.....31

2.1.2. Splénomégalies généralisées.....33

2.1.2.1. Les splénomégalies congestives.....33
2.1.2.2. L'infiltration splénique.....35
2.1.2.2.1. Infiltrations spléniques néoplasiques.....35
2.1.2.2.2. Infiltrations spléniques non néoplasiques.....36
2.1.2.2.2.1. L'érythropoïèse extra-médullaire splénique.....36
2.1.2.2.2.2. Amyloïdose.....36
2.1.2.2.2.3. Intoxications aiguës.....37
2.1.2.2.2.4. Anémies hémolytiques chroniques.....37
2.1.2.2.2.5. Maladie de Gaucher.....37
2.1.2.2.2.6. Syndrôme hyperéosinophilique félin.....37
2.1.2.3. Inflammation et infection splénique (splénites).....37
2.1.2.3.1. Les splénites suppuratives.....38
2.1.2.3.2. Les splénites éosinophiliques.....38
2.1.2.3.3. Les splénites lymphoplasmocytaires.....38
2.1.2.3.4. Les splénites granulomateuses.....38
2.1.2.3.5. Les splénites pyogranulomateuses.....39
2.1.2.3.6. Les splénites nécrotiques.....39
2.1.2.4. Hyperplasie splénique lymphoréticulaire généralisée.....39

2.2. Les indications expérimentales de la splénectomie.....40

3. Les conséquences de la splénectomie.....44

3.1. Complications immédiates.....44

3.1.1. Hémorragie interne.....44
3.1.2. Pancréatite traumatique.....45
3.1.3. Fistule gastrique.....45
3.1.4. Abcès.....45
3.1.5. Autres complications.....46
3.1.5.1. Hypotension immédiate.....46
3.1.5.2. Arythmie cardiaque ventriculaire.....46
3.1.5.3. CIVD.....46
3.1.5.4. Syndrome Dilatation-Torsion de l'Estomac.....46

3.2. Conséquences liées à la perte des fonctions spléniques.....47

3.2.1. Perte du réservoir splénique.....47
3.2.1.1. Perte du réservoir sanguin.....48
3.2.1.2. Perte de la réserve en fer.....48

3.2.2. Perte de la filtration splénique.....48

3.2.3. Modifications hématologiques.....49

3.2.3.1. Modifications de la lignée érythrocytaire.....51
3.2.3.2. Modifications observées au niveau des leucocytes.....53
3.2.3.3. Modifications concernant les plaquettes.....54
3.2.3.3.1. Observations.....54
3.2.3.3.2. Explication de la thrombocytose.....57
3.2.3.4. Autres modifications hématologiques engendrées par la splénectomie.....58

3.2.4. Conséquences immunologiques de la splénectomie.....64
3.2.4.1. Chez l'homme.....65
3.2.4.2. Chez les carnivores domestiques.....69
3.2.4.2.1. Sensibilité accrue aux infestations parasitaires sanguines.....70

3.2.4.2.1.1. Haemobartonella felis.....70
3.2.4.2.1.2. Haemobartonella canis.....70
3.2.4.2.1.3. Babesia canis.....71

3.3. Taux de survie post-splénectomie.....76

CONCLUSION.....83

REFERENCES BIBLIOGRAPHIQUES.....84

BIBLIOGRAPHIE DES ILLUSTRATIONS.....90

ANNEXES.....92

INTRODUCTION

Longtemps considérée comme un organe non indispensable à la survie du chien, la rate fut très souvent retirée, sous simple prétexte de splénomégalie. Elle assure pourtant plusieurs rôles fondamentaux : depuis quelques années en effet, les fonctions de la rate se précisent, et l'importance de cet organe apparaît aujourd'hui non négligeable.
Il s'agit en effet d'un composant majeur du système réticulo-hystiocytaire ; c'est le principal organe lymphoïde secondaire.
La connaissance des fonctions de cet organe et des principales affections spléniques permet de mieux appréhender la conduite à tenir lors de splénomégalie et ne pas hâter la splénectomie qui peut s'avérer délétère, voire fatale dans certains cas. La difficulté de la splénectomie ne réside pas dans la technique chirurgicale proprement dite, mais plutôt dans la démarche diagnostique qui aboutit à la nécessité d'enlever cet organe.

Ainsi, la physiologie de la rate sera tout d'abord développée ; la connaissance de ses grandes fonctions permettra de mieux appréhender les conséquences de son exérèse.
Seront ensuite étudiées les grandes pathologies de la rate, indications et contre-indications de la splénectomie.
Enfin, on détaillera les conséquences à plus ou moins long terme d'un tel acte chirurgical, en distinguant les conséquences dues à l'absence de rate, de celles relatives à la pathologie ayant motivé son ablation.

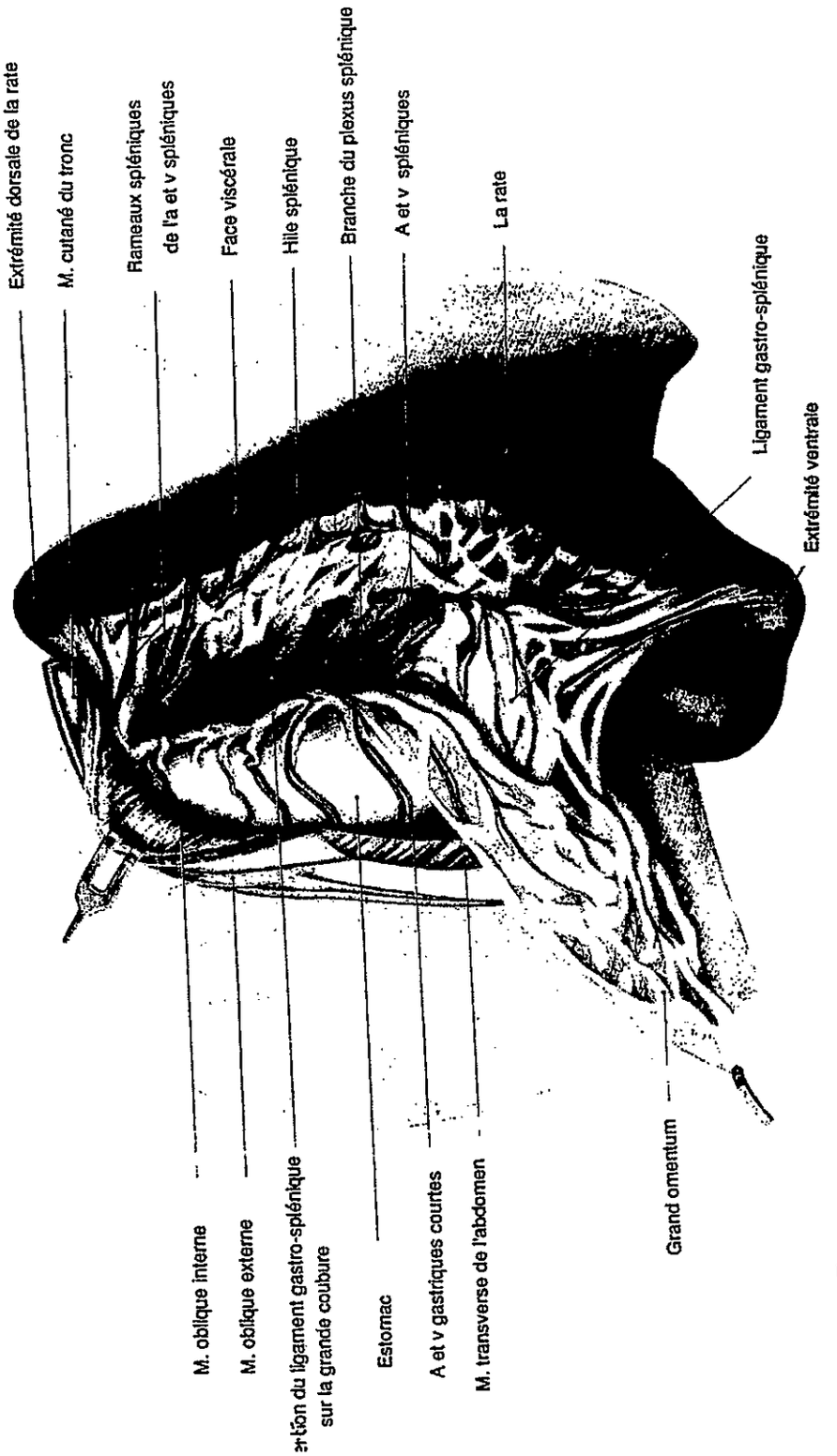

Figure 1 : La rate du chien (1)

1 Histologie et physiologie de la rate

Organe complexe lymphoïde et macrophagique, situé dans le quadrant crânial gauche de l'abdomen, la rate représente un composant majeur du système réticulo-hystiocytaire. Elle constitue le plus volumineux des organes lymphoïdes périphériques et c'est la principale source de cellules phagocytaires mononucléées dans l'organisme[11]. Sa structure histologique lui confère certaines fonctions particulières, qui demeurent actuellement encore imparfaitement connues.

1.1 Rappels anatomiques

1.1.1 Généralités

La rate, située dans la loge sous-diaphragmatique gauche (cf figures 2 et 3), est un organe mou et délimité par une capsule, et qui présente une dépression en regard de l'estomac, le hile, par lequel pénètrent les vaisseaux spléniques. Physiologiquement, sa position varie en fonction de l'état de réplétion de l'estomac[2] et lors de splénomégalie importante, elle peut s'étendre jusqu'au pubis[15]. Chez le chien, elle est relativement peu mobile et maintenue en place par les ligaments spléno-colique et gastro-splénique.
De grandes variations de forme et de taille existent selon les espèces ; son poids correspond à 0.1% du poids total chez les herbivores et 0.2% chez les omnivores et carnivores[25].
Dans les conditions physiologiques, chez le chien[2], elle pèse de 8 à 150 g selon la race, la taille et l'individu ; chez le chat[2] : de 2 à 25 g. Sa longueur varie de 8 à 30 cm chez le chien, et de 8 à 14 cm chez le chat.
Cet organe mou est constitué d'une **capsule splénique** qui entoure un parenchyme formé d'une **pulpe rouge** ponctuée de petits nodules blanchâtres de **pulpe blanche** ; ce sont les corpuscules de Malpighi (formations lymphoïdes). La pulpe blanche représente moins de 10% du tissu splénique total ; c'est le tissu lymphatique de la rate, composé de lymphocytes et de cellules endothéliales[38].

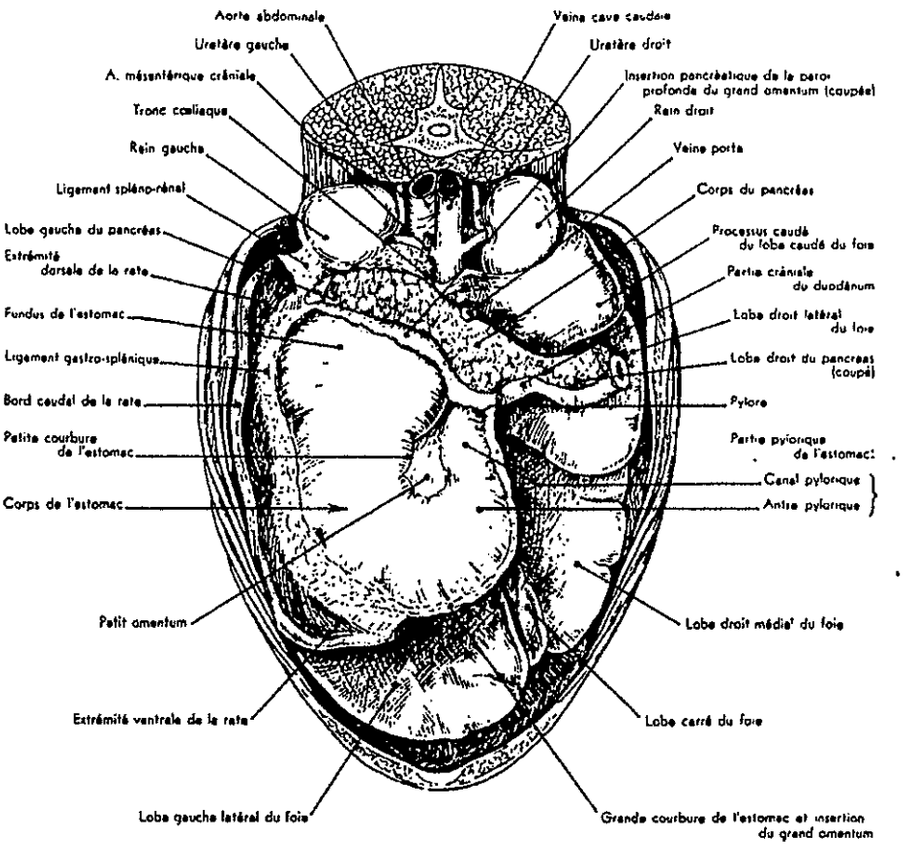

FIG 2 ORGANES DE LA RÉGION DIAPHRAGMATIQUE DE L'ABDOMEN DU CHIEN [2]

(VUE CAUDALE, APRÈS ABLATION DES AUTRES PARTIES DE L'ABDOMEN ET DU GRAND OMENTUM)

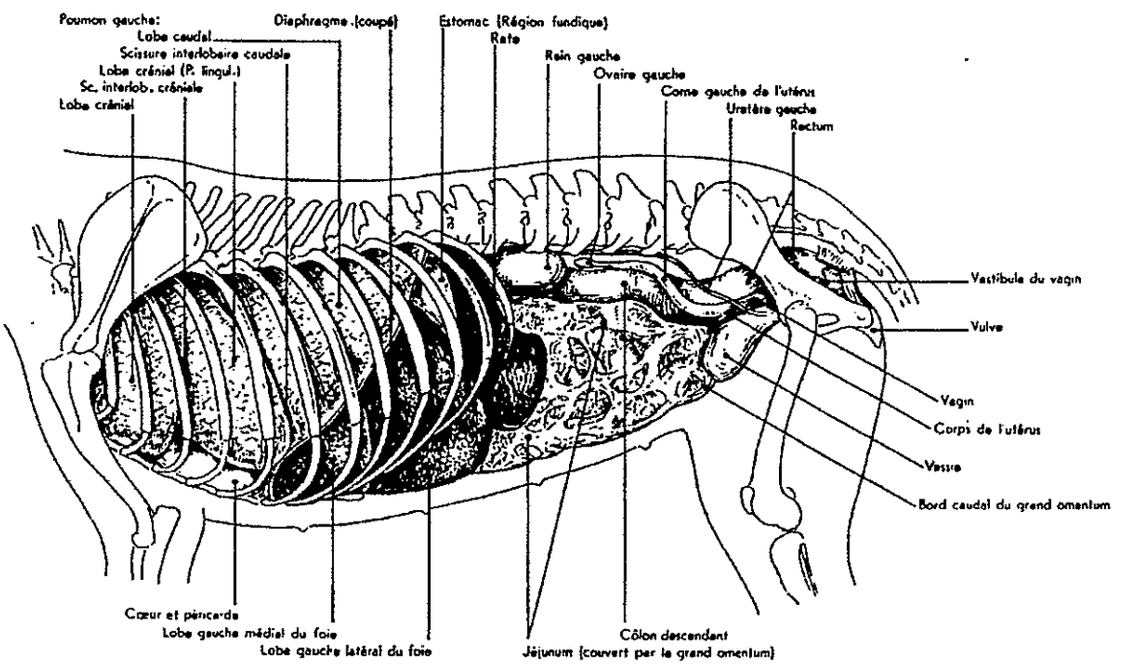

FIG 3 TOPOGRAPHIE DES VISCÈRES D'UNE CHIENNE [2]

La pulpe rouge quant à elle, est essentiellement composée de capillaire artériels, de petits vaisseaux veineux et d'un réticulum délimitant, chez le chien et chez l'homme, des espaces remplis de sang et de macrophages : ce sont les sinus veineux.

1.1.2 Particularités de la capsule splénique

Cette capsule est fine, résistante ; elle est constituée de cellules musculaires lisses et de tissu conjonctif riche en fibres de collagène et en fibres élastiques, duquel partent des bandes de tissu fibreux, jusqu'au parenchyme, formant des trabécules internes[38].
Les muscles lisses présents dans ces bandes anastomosées permettent la **contraction splénique** ; celle-ci sera plus marquée chez les espèces ayant un potentiel génétique favorable à une certaine activité physique (comme l'homme, le chien, le chat, le cheval). A l'inverse, les ruminants par exemple, ont une rate dont les capacités de contraction sont amoindries.
Cette possibilité de contraction n'est pas retrouvée chez l'homme[24].

1.1.3 Microvascularisation splénique

La vascularisation afférente est assurée par l'artère splénique, branche de l'artère coeliaque, tandis que le sang est drainé par la veine splénique, aboutissant à la veine porte[2] (cf figure 4).

L'artère splénique pénétrant par le hile se divise en artères trabéculaires donnant naissance à leur tour aux artères pulpaires irriguant la pulpe ; ces artères pulpaires se divisent en artérioles terminales, les artères pénicillées qui tantôt se prolongent directement dans un sinus (*circulation dite fermée*), tantôt se terminent à l'intérieur des cordons de la pulpe rouge (*circulation ouverte*)[38].

Artères pulpaires et pénicillées sont entourées par une gaine de cellules lymphoïdes (manchons de lymphocytes T) renflée en certaines zones pour former les corpuscules de Malpighi et adjacente à des centres embryonnaires formés à partir de noyaux de lymphocytes B : ceci constitue le *système lymphoïde péri-artériolaire.*
Il faut noter que la rate ne contient que des vaisseaux lymphatiques efférents.

Figure 4, d'après MOISSONNIER[12]

Collatérales du tronc coeliaque et vascularisation de la rate:

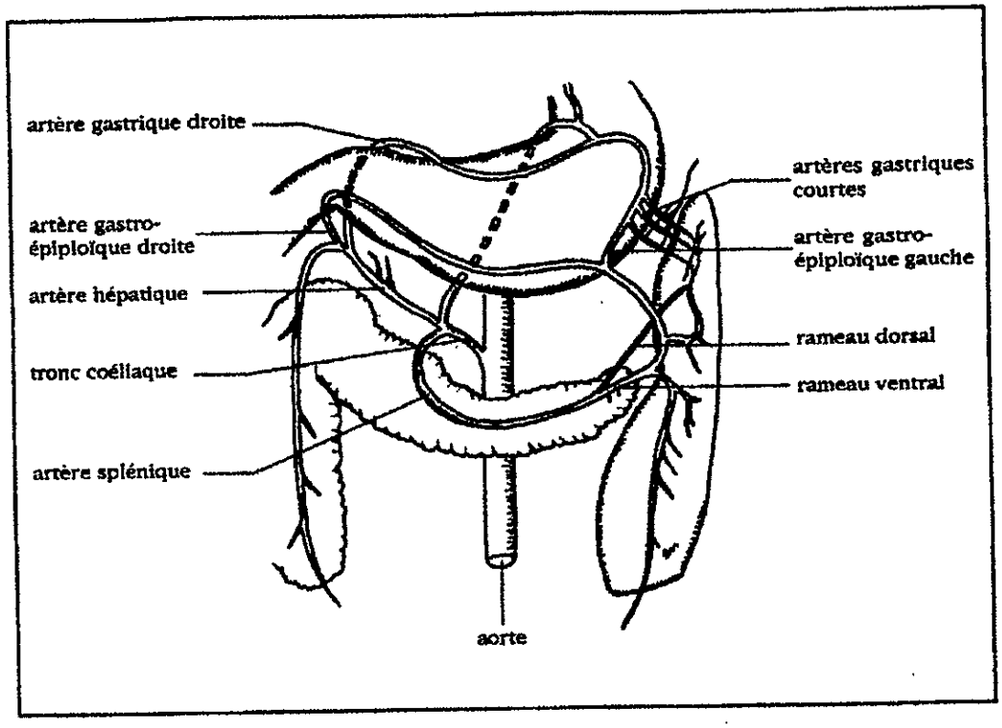

FIG 5

Drainage veineux de la rate:
d'après Evans[7]

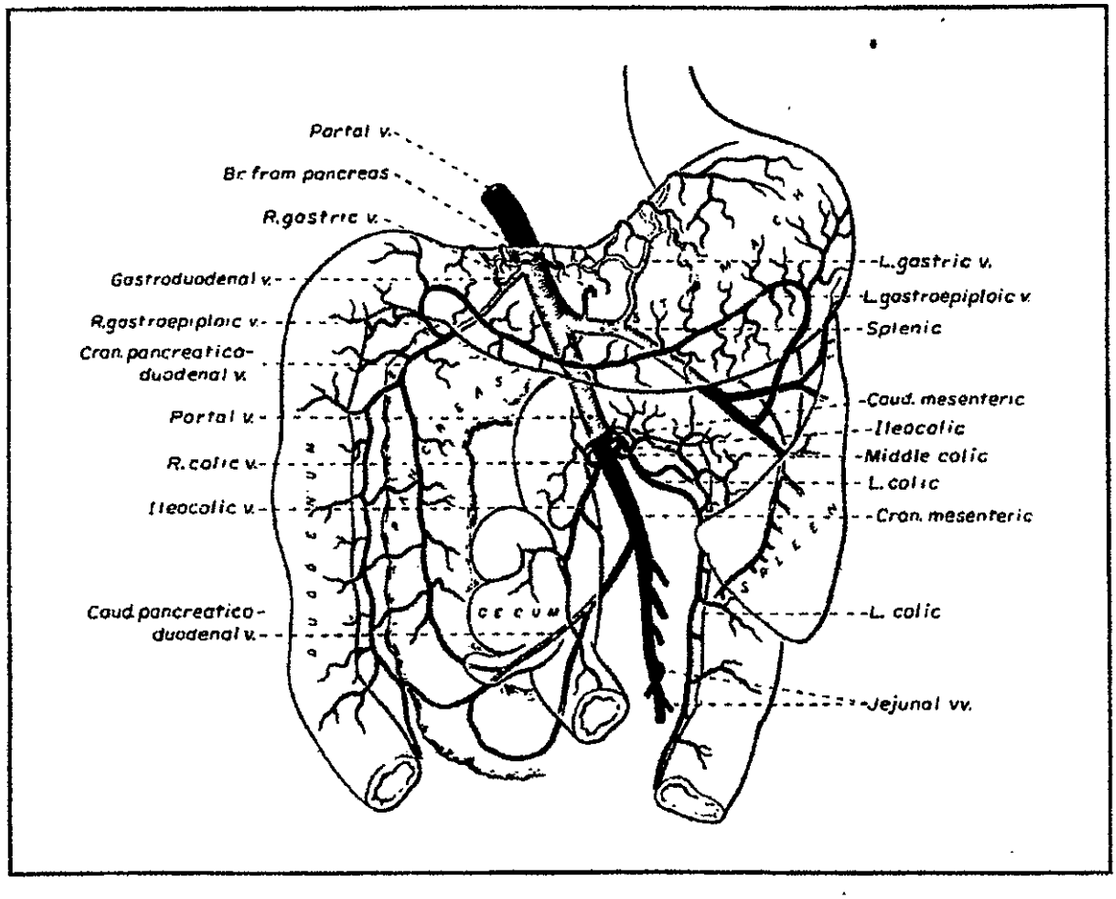

Rq : la pulpe blanche, très peu abondante à la période périnatale, prend davantage d'importance chez le jeune ; dès le début de l'âge adulte, elle subit une involution et est progressivement remplacée par de la pulpe rouge.
La pulpe blanche est séparée de la pulpe rouge par la « zone marginale » (chez le chien et le chat, le rôle de filtration qu'a cette zone est mineur comparé à celui de la pulpe rouge).

Comme dit ci-dessus, les ramifications des artères pulpaires pénètrent dans la pulpe rouge et se divisent en artérioles pénicillées. Celles-ci perdent progressivement leur couche musculaire et forment alors les capillaires artériels, enveloppés à leur terminaison par un manchon fusiforme composé de cellules réticulaires et de macrophages intimement liés ; cette structure est le « manchon macrophagique péri-artériel », principal filtre splénique chez le chien et le chat.
Le capillaire artériel perd ensuite son manchon macrophagique : il est alors réduit à une simple assise épithéliale et il s'ouvre directement dans le réticulum de la pulpe rouge. C'est ainsi que pour atteindre les vaisseaux veineux, les cellules sanguines et le plasma circulent dans les espaces du réticulum ; ces derniers forment de véritables canaux vasculaires non délimités par un endothélium, mais bordés par les cordons spléniques, ou « **cordons de Billroth** ». Ces cordons sont des amas de cellules réticulaires portés par un réseau serré et complexe qui occupe presque tout l'espace laissé libre par la pulpe blanche. Ils contiennent de nombreux macrophages fixes et mobiles, des lymphocytes, des plasmocytes et des éléments figurés sanguins, tels que les leucocytes ou des érythrocytes en voie de formation ou de destruction.

Cette structure, constituant une circulation intermédiaire interposée entre les vaisseaux artériels et les vaisseaux veineux, est une structure qui n'existe que dans la rate.

Il existe une différence majeure entre la rate du chien et celle du chat : chez le chien, comme chez l'homme, le système réticulaire veineux consiste en un système anastomosé de sinus veineux, logés dans les interstices des cordons de Billroth, et largement communicants.
Ces structures endothéliales sont partiellement recouvertes par des anneaux de membrane basale et des ramifications de cellules réticulaires. Les sinus sont fermés et se terminent en convergeant et en formant les capillaires veineux, puis les veines pulpaires qui se drainent

FIG 6

Les trois niveaux de filtration du sang dans la pulpe rouge de la rate chez le chien:[12]

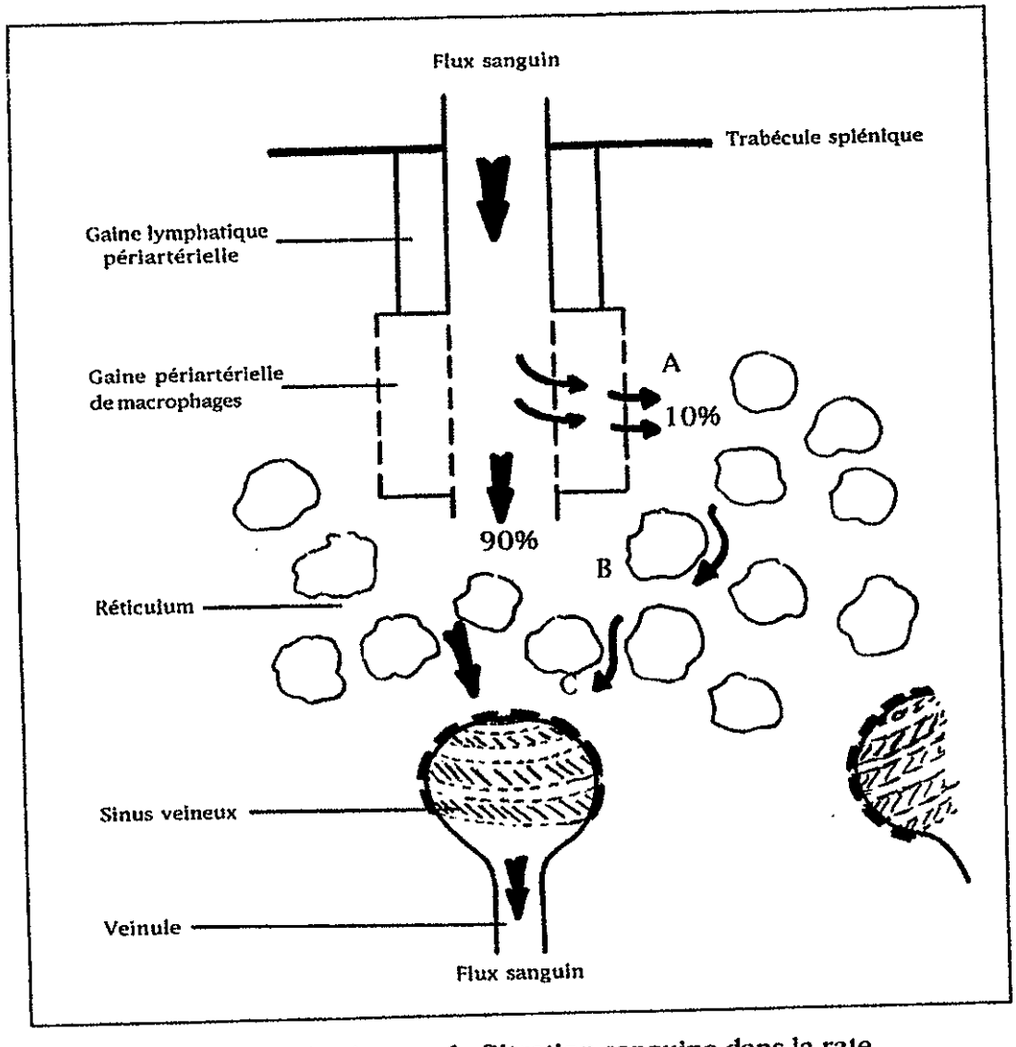

Les trois niveaux de filtration sanguine dans la rate.

On estime que 90% du flux sanguin traverse la rate en 30 secondes. Les 10% restant mettent plus de 7 minutes

dans les veines trabéculaires. Chez le chat, par contre, les vaisseaux veineux de la pulpe rouge, appelés les veinules pulpaires, ont une paroi fine et sont bordés par des cellules endothéliales aplaties.

1.2 Les grandes fonctions de la rate

1.2.1 Fonctions d'épuration[4,11,38]

Chez le chien et chez l'homme, pour quitter la rate, les cellules sanguines doivent se presser contre les cellules endothéliales présentes dans le système réticulaire, et pénétrer dans la lumière des sinus. Ces orifices inter-endothéliaux s'ouvrent et se ferment avec la contraction ou le relâchement de la paroi du sinus : on parle de rate « sinusale ».
Chez le chat, les cellules endothéliales qui bordent les veinules pulpaires, sont séparées par endroits pour former de larges orifices à travers lesquels les cellules sanguines peuvent passer dans la lumière sans changer de forme. A leur origine, les veinules pulpaires sont ouvertes ; comme les sinus, elles se jettent dans les veines trabéculaires : la rate du chat est une rate « non sinusale ».

1.2.1.1 Rôle de filtration[4,9,11,38]

Dans les conditions physiologiques, 90% du flux sanguin artériel pénétrant dans la rate aboutit directement, via les vaisseaux pénicillés, dans des sinus majeurs, pour réintégrer rapidement la circulation centrale (cf figure 6) ; les 10% restants passent à travers les zones filtrantes extra-sinusoïdales pour rejoindre la circulation périphérique en passant à travers les cellules endothéliales de la paroi des sinus[3].

Par ce processus, la totalité du volume sanguin passe chaque jour à travers le système de filtration splénique représenté par la pulpe rouge. C'est en effet à ce niveau qu'a lieu la filtration des cellules débilitées : la rate retire de la circulation sanguine les globules rouges âgés, les sphérocytes, les acanthocytes, les corps intra-érythrocytaires (noyaux, corps de

Howell-Jolly, corps de Heinz, granules de fer...)[38]. Du fait de la lenteur du flux sanguin dans la pulpe rouge, les zones de filtration présentent des taux faibles de glucose, de cholestérol, ainsi qu'un pH bas : l'association de ces diverses modifications biochimiques contribue au vieillissement prématuré et à la lyse accrue des cellules sanguines[4].

Quand la rate est contractée, tout le sang passe directement de l'artériole au sinus veineux ; cette circulation rapide permet l'utilisation optimale des cellules sanguines ; à l'inverse, tout facteur entraînant une dilatation de la capsule splénique (anesthésie, hypertension portale,...) a pour conséquence une augmentation du flux sanguin à travers le système filtrant : tout élément à l'origine d'une splénomégalie entraîne une réduction de la durée de vie des cellules sanguines (globules rouges, plaquettes, mais granulocytes peu affectés par ce mécanisme).

Il est à noter que *ce rôle de filtration est beaucoup plus efficace chez le chien que chez le chat*, la vascularisation splénique de ce dernier étant non sinusale ; la seule différence fonctionnelle connue entre la rate du chien et celle du chat réside donc dans l'incapacité de la rate féline de procéder à une ponction efficace de petits éléments intracellulaires contenus dans certaines hématies : ceci se manifeste par l'existence fréquente de petits corps de Heinz dans les globules rouges des chats normaux, tandis que dans les autres espèces, leur présence réduit de manière sévère la souplesse de la membrane des hématies, qui sont alors capturées et détruites dans la pulpe rouge. *Le caractère non sinusal de la rate féline explique également que la proportion de corps de Howell-Jolly soit plus importante pour l'espèce féline.*

La rate fonctionne comme un **filtre biologique**[4,38] : elle retire de la circulation sanguine les globules rouges âgés, les sphérocytes, les acanthocytes, les corps intraérythrocytaires (noyaux, corps de Howell-Jolly, corps de Heinz, granules de fer,... cf supra), et les parasites intra-cellulaires : la rate joue un rôle important dans l'élimination intra-cellulaire des Haemobartonella et des Babesias, maintenant leur taux d'infestation à un niveau latent.

1.2.1.2 Rôle hémolytique de la rate

1.2.1.2.1 Remodelage des globules rouges circulants[49]

Pendant leur séjour dans la pulpe rouge, les réticulocytes sont remaniés dans leur forme et modifiés dans leur membrane ; phagocytose des corps de Heinz ou de Howell-Jolly, des sidérosomes, phagocytose partielle et sélective de certaines structures cytoplasmiques (« **pitting-function** »).
Pendant le séjour splénique, la surface de l'hématie est réduite de 1/3 ; les globules rouges ainsi « nettoyés » et possédant une déformabilité suffisante pour franchir les pores de la microvascularisation splénique sont alors libérés[49].

1.2.1.2.2 Destruction des globules rouges non déformables[3,38]

Les macrophages spléniques peuvent détruire tout globule rouge ne correspondant pas aux critères de normalité. Par exemple, au cours des anémies hémolytiques, la perte de la plasticité et de la déformabilité des érythrocytes semble le facteur essentiel de l'hémolyse intra-splénique[3]. Il se produit ainsi une destruction splénique des hématies anormales suivantes : sphérocytes, acanthocytes, cellules cibles, globules rouges des hémoglobinoses C ou hématies falciformes rencontrées lors de la drépanocytose chez l'homme[38].

1.2.1.2.3 Destruction des globules rouges revêtus par un anticorps[49]

La captation splénique semble liée à une altération de la membrane, avec passage à la forme sphérocytaire gênant la pénétration dans les sinus. Les globules rouges revêtus par un anticorps sont reconnus par les macrophages, en présence de complément, la phagocytose est rapide avec ingestion complète du globule rouge. La quantité d'anticorps présents à la surface des globules rouges semble importante dans le déterminisme de l'hémolyse splénique[49].

1.2.1.2.4 Destruction des globules rouges vieillissants[4]

Des modifications métaboliques des globules rouges peuvent également être à l'origine de leur destruction par la rate. Ainsi, les hématies âgées ou lésées (les sphérocytes, les acanthocytes,...) subissent une mort métabolique par hypoglycémie ou, à cause de la rigidité de leur membrane, ne peuvent traverser la paroi des sinus et sont phagocytées ou fragmentées en débris qui se retrouvent dans la circulation.

1.2.1.2.5 Destruction intra-splénique des leucocytes et des plaquettes

Les plaquettes revêtues par un auto-anticorps sont parfois principalement détruites par la rate (purpura thrombopénique idiopathique chez l'homme). Les leucocytes de certaines affections auto-immunes pourraient aussi être détruits par la rate.

1.2.2 Fonctions métaboliques de la rate

Le catabolisme des cellules phagocytées (surtout des globules rouges) explique le rôle de la rate dans le métabolisme de la bilirubine et du fer, ainsi que dans le métabolisme des lipides. *La rate intervient également dans le stockage et l'activation de certains facteurs de coagulation (facteurs VIIIc et de Von Willebrand).* Elle régule la formation, la libération et la dégradation de l'enzyme de conversion de l'angiotensine et module le taux plasmatique de noradrénaline ainsi que l'activité des prostaglandines PgE2 rénales.

1.2.3 Rôles de stockage de la rate

1.2.3.1 La rate : réservoir sanguin[9,14,38]

Cette capacité varie selon les espèces. Chez le chien et le chat, la rate renferme dans des conditions normales 10 à 20% du volume sanguin total.

On distingue trois pools sanguins différents dans la rate[14] :

1. un pool rapide qui traverse la rate en 30 secondes, soit 90% du sang affluant dans la rate,
2. un pool intermédiaire qui traverse la rate en 8 minutes et représente 9% de la circulation entrante,
3. un pool lent qui traverse la rate en une heure et correspond à 1% de la circulation afférente restante ; ce pool renferme 30% de la masse plaquettaire sanguine.

Lors de contraction splénique, 98% du sang traversant la rate emprunte la voie rapide, ce qui permet ainsi d'augmenter de manière significative le volume sanguin circulant pendant les périodes de stress, d'exercice physique intense ou d'hémorragie sévère. Le volume sanguin évacué par la rate en cas d'effort représente 6 à 15 % du volume sanguin total chez le chien et le chat[9].

1.2.3.2 La rate : réservoir de cellules sanguines

1.2.3.2.1 Réserve de globules rouges

Rôle variable suivant les espèces : important chez le chien, contrairement à ce que l'on observe chez l'homme, chez qui la rate est dépourvue de cette fonction de stockage : le pool érythrocytaire splénique serait de 20 à 60 mL chez l'homme normal, avec un temps de transit rapide de l'ordre d'une minute. Cependant, en pathologie, dans les splénomégalies avec hypersplénisme, on observe une augmentation du pool splénique associée à un temps de transit lent (d'où une altération et une destruction des globules rouges).

1.2.3.2.2 Réserve de plaquettes[2,14]

La rate est un site de stockage important des plaquettes sanguines chez la plupart des espèces animales.
Chez l'homme et chez le chien par exemple, dans les conditions physiologiques, elle contient, en temps normal, environ **30% à 40 % de la masse totale des plaquettes**. Elles sont

adhérentes aux cellules réticulaires de la pulpe rouge et aux cellules endothéliales bordant les sinus. Ainsi stockées, elles sont en équilibre dynamique avec les plaquettes du sang circulant.

Contrairement à ce qui est observé pour les globules rouges, cette mise en réserve n'altère pas les plaquettes qui gardent une durée de vie normale. En effet, les plaquettes, du fait de leur petite taille, passent rapidement à travers les pores des sinus et ne souffrent donc pas de leur stockage.
Dans les splénomégalies, il se produit une augmentation du pool de réserve splénique responsable d'une *thrombocytopénie sanguine*[2] : on peut parfois observer une séquestration de 90 % des plaquettes sanguines.

1.2.3.2.3 Réserve de leucocytes[2]

Il est difficile d'évaluer l'importance du stockage splénique des leucocytes à cause de l'existence de pools marginaux des globules blancs et de la circulation de ceux-ci également hors des vaisseaux sanguins ; on pense que le pool splénique en polynucléaires est faible (dans le cas de splénomégalies, cette part splénique du pool de granulocytes est augmentée, mais les polynucléaires restent disponibles et le risque d'infection n'est pas augmenté).
Par contre, les lymphocytes constituent la moitié de la population cellulaire splénique normale. Ceux-ci font partie d'un flux constant et s'échangent continuellement avec les lymphocytes des vaisseaux lymphatiques, du conduit thoracique et des vaisseaux sanguins, comme le confirment les études radio-isotopes.

1.2.3.3 La rate : réserve en fer[15]

Le fer produit par la destruction des globules rouges séquestrés, est stocké dans la rate sous forme de ferritine et hémosidérine en attendant d'être transporté jusqu'à la moelle osseuse où il sera recyclé.
La rate est donc un lieu important de stockage du fer, lequel est ensuite utilisé lors de la synthèse de l'hémoglobine.

Le stockage est une des fonctions principales de la rate ; en particulier, les réserves spléniques d'érythrocytes et de leucocytes constituent une source importante en ces cellules lors d'épisodes non physiologiques.
Cette capacité de stockage est associée au fait que la rate peut se contracter pour atteindre la moitié voire le quart de sa taille initiale : ces deux fonctions réunies de la rate lui confèrent un rôle important tant dans le maintien de l'homéostasie que dans celui de la volémie.

1.2.4 Rôle hématopoïétique de la rate[2,9,11,33,49]

Pendant le développement fœtal, la pulpe rouge est un lieu important d'hématopoïèse[2]. Cette activité disparaît à la naissance ; ainsi, chez l'homme, la rate est le siège d'une hématopoïèse du 2ème au 5ème mois de la vie embryonnaire, puis à partir du 5ème mois, l'hématopoïèse devient strictement médullaire. Chez le chien, après la naissance, l'hématopoïèse splénique est encore active et elle diminue progressivement jusqu'au 175ème jour[49].

La rate d'un chien ou d'un chat adulte ne contient ainsi aucune activité hématopoïétique.
Il subsiste toutefois chez l'adulte un potentiel hématopoïétique splénique nommé **hématopoïèse splénique extra-médullaire**. Celle-ci tire son origine de cellules souches circulantes qui se fixent dans la rate. Ce phénomène bien qu'assez rare chez le chat est relativement fréquent chez le chien. Chez l'homme , il semblerait qu'elle soit de type « inefficace », avec faible proportion de cellules matures et libération de globules rouges morphologiquement atypiques.
Une expérience intéressante a été réalisée en 1959[9].Si les cellules de la moelle osseuse sont détruites par irradiation, une injection intraveineuse de tissu splénique normal fournit de nouvelles cellules souches qui se localisent dans la moelle et se différencient en précurseurs de cellules sanguines.

Différents stimuli peuvent réactiver cette fonction hématopoïétique de la rate[11] :

- certains désordres hémolytiques : anémie hémolytique, hémolyse médicamenteuse, anémie par déficience en phosphofructokinase, en pyruvate kinase, hémolyse familiale du caniche et du beagle, hémobartonellose...
- lors d'hypoplasie de la moelle osseuse, induite par les oestrogènes, un pyomètre,
- lors d'affections spléniques : congestion, inflammation, néoplasie,
- en présence d'antigènes circulants : endocardite bactérienne, spondylodiscite, brucellose, lupus érythémateux systémique,
- hypoxie sévère.

L'hématopoïèse splénique extra-médullaire se rencontre chez 1/3 des chiens atteints de splénomégalie généralisée ou localisée[33] : cela correspond généralement à une infiltration de la moelle osseuse ou de la rate, ou à une stimulation excessive de la moelle (lors de destruction érythrocytaire périphérique).
Cependant, lors d'un envahissement excessif de la moelle par de la fibrose ou une tumeur, une hématopoïèse extra-médullaire, même maximale, est généralement insuffisante pour corriger l'anémie, la leucopénie et la thrombopénie.

Les observations portant sur les conséquences hématologiques d'une splénectomie suggèrent que la rate exerce un contrôle sur la production des cellules blanches par la moelle : des modifications comme une diminution de 30 % des érythrocytes nucléés et de 50 % des réticulocytes dans la moelle, une augmentation de la durée de vie intra-vasculaire des réticulocytes, sont en faveur d'un contrôle splénique de l'hématopoïèse médullaire.

Enfin, des expériences de splénectomies partielle ou totale ont montré que les lymphocytes spléniques exercent une influence négative sur la thrombopoïèse[2].

1.2.5 Rôle immunitaire de la rate

1.2.5.1 Captation des antigènes

La micro-circulation splénique explique le rôle spécial de la rate dans la réponse immune à des antigènes particulaires circulants ; la conservation de l'intégrité de la micro-circulation splénique semble essentielle dans cette réponse : lorsqu'elle est altérée, comme c'est le cas après splénectomie, la réponse immune à de tels antigènes sanguins est faible, avec des taux bas d'IgM sérique[49].

1.2.5.2 Architecture fonctionnelle de la pulpe blanche

La pulpe blanche est formée par la juxtaposition de cellules lymphoïdes. Il existe des follicules formés principalement de lymphocytes B, tandis que les régions péri-artérielles sont peuplées de lymphocytes T.
Chez l'homme, le pool de cellules B représenterait 10 à 15 % du pool total de lymphocytes B échangeables de l'organisme ; celui des cellules T représenterait à peu près 30 % de la masse totale des lymphocytes T échangeables de l'organisme[49].

1.2.5.3 Modifications cellulaires après stimulation antigénique

Le pool échangeable rapide de lymphocytes T permet aux lymphocytes T activés par une stimulation antigénique dans le sang périphérique d'avoir une interaction avec les cellules B correspondantes dans la rate qui sécrètent alors rapidement l'anticorps. La rate est ainsi souvent le *premier organe responsable d'une sécrétion rapide d'anticorps après stimulation antigénique.*

1.2.5.4 Sécrétion de substances opsonisantes

La rate contribue à la synthèse de protéines à action opsonisante (Tuftsine, Properdine) et qui stimulent la phagocytose des polynucléaires neutrophiles ou activent le complément.

La rate est ainsi le principal organe de production des immunoglobulines M qui interviennent dans la réponse antigénique précoce[9] ; elle joue donc un rôle essentiel lors de la première exposition de l'organisme à une invasion bactérienne, ainsi que dans l'élimination des bactéries.

En outre, le retrait de la circulation sanguine des antigènes étrangers s'effectue dans la rate. Pour être éliminés, les antigènes ne doivent pas être systématiquement liés à une immunoglobuline, contrairement à ce que l'on peut observer lors de l'épuration du sang par le foie. L'activité immunitaire splénique est par conséquent moins sélective et donc plus complète que celle du foie ; en l'absence d'anticorps spécifiques, *la rate peut éliminer jusqu'à 60 fois la quantité de particules par unité de poids retirée par le foie.*

La rate assure donc deux fonctions immunologiques importantes :

- d'une part, la production, par sa population lymphoïde répartie dans la pulpe blanche et la pulpe rouge, d'anticorps et de cellules immunocompétentes dirigés contre les antigènes arrivés par voie sanguine,
- d'autre part, l'élimination, par sa population macrophagique, des particules étrangères, même en l'absence d'opsonisation.

Principales affections spléniques chez le chien (16)

Masses spléniques (splénomégalie focale)	
Tumorales	• tumeurs primitives - hémangiome, hémangiosarcome ; - fibrome, fibrosarcome ; - léiomyome, léiomyosarcome. • tumeurs systémiques - mastocytome. • métastases - adénocarcinome pancréatique ou mammaire.
Non tumorales	• pseudokystes (= anciens hématomes) - hématome ; - abcès ; - nodules d'hyperplasie bénigne.
Splénomégalie diffuse	
Inflammation et hyperplasie	• hyperplasie lymphoréticulaire - *parasitaire* leishmaniose, erhlichiose - *infectieuse* pyomètre, brucellose, septicémie maladie de Carré, hépatite de Rubarth - *hémolytique* piroplasmose, hémobartonellose, anémie hémolytique auto-immune, hémolyse toxique • splénite suppurée - blessures abdominales pénétrantes ; - migration de corps étrangers ; - endocardite bactérienne ; - septicémie ; - toxoplasmose ; - hépatite de Rubarth ; - tuberculose. • splénite granulomateuse - mycoses systémiques (histoplasmose, blastomycose, sporotrichose) ; - tuberculose ; - péritonite infectieuse féline.
Congestion	• médicaments (anesthésiques, anticonvulsivants) • torsion du pédicule vasculaire splénique • hypertension portale (obstruction veine cave caudale, insuffisance cardiaque droite).
Infiltrations cellulaires	• tumorale (tumeurs systémiques) - lymphome multicentrique, histiocytose maligne, mastocytome systémique, leucémies, myélome multiple • non tumorale - hématopoïèse extramédullaire, syndrome hypéréosinophilique félin, gastro-entérite éosinophilique du chien, amyloïdose.
Traumatismes	
	• hématomes sous-capsulaires. • rupture de la rate.

2 Les indications de la splénectomie chez le chien

La rate peut être le siège de nombreuses affections, aux retentissements cliniques variés. Depuis quelques années, la splénectomie a pris une place croissante dans le traitement de certaines de ces affections ; ceci est dû à une meilleure compréhension du rôle de la rate dans la séquestration et la destruction cellulaire et de la part qu'elle prend dans les mécanismes de réponses immunitaires. De plus, l'amélioration des connaissances relatives à cet organe permet au vétérinaire de mieux appréhender les complications postchirurgicales à plus ou moins long terme.

Les principaux motifs de splénectomie ont jusqu'à présents été la splénomégalie, identifiable par palpation ou radiographie abdominale, ou la présence de nodules spléniques suspects, découverts lors d'une laparotomie. Or, souvent, ces affections peuvent se traiter médicalement et n'imposent en rien l'exérèse de la rate ; la splénomégalie, diffuse ou localisée, n'est donc pas une indication de splénectomie en soi.

Il faut également signaler, outre les indications « cliniques », les indications expérimentales de la splénectomie chez le chien ou d'autres animaux comme le singe, le rat, etc...

2.1 Affections spléniques et indications cliniques de la splénectomie

Compte tenu de ses fonctions particulières, la rate est impliquée dans un certain nombre de maladies hémato-lymphopoïétiques.
On distingue parmi les affections spléniques, les traumatismes des affections engendrant une splénomégalie ; on distinguera les splénomégalies diffuses ou généralisées, des splénomégalies localisées ou masses spléniques.

FIG 8

Localisations primaires des hémangiosarcomes chez le chien:
(10)

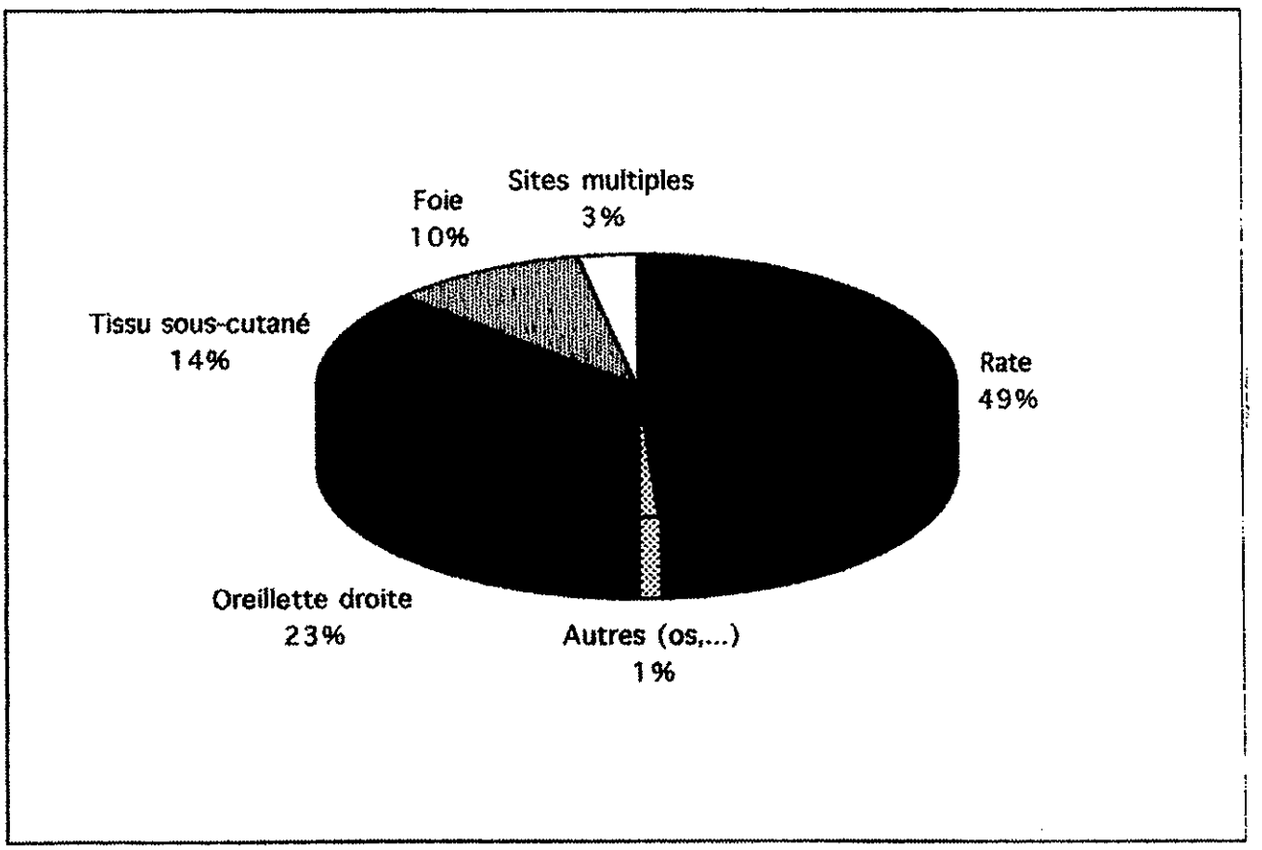

Les masses spléniques sont plus fréquentes que la splénomégalie généralisée chez le chien, ce qui est l'inverse chez le chat, en raison de la fréquence plus élevée du lymphome dans cette espèce[13].

Spangler et Kass[51] ont étudié 500 cas de splénectomies réalisées sur des chiens et accompagnées d'analyses histo-pathologiques sur chacune des rates prélevées.
Parmi les rates examinées, 257 (51,4 %) furent classées « non néoplasiques » et 241 (48,2 %) « néoplasiques ». La catégorie « non néoplasique » fut représentée par des nodules hyperplasiques (16 %), des hématomes (23 %), une association des deux (41 %), des splénomégalies congestives diffuses (9 %)
Parmi les rates présentant des lésions néoplasiques, les auteurs recensèrent 21 % (27 sur 241) de tumeurs bénignes (leïomyomes, lipomes, myelolipomes, hémangiomes), et 89 % de tumeurs malignes (214/241). Cette dernière catégorie fut surtout représentée par les hémangiosarcomes (122/214, soit 57 % des tumeurs malignes), mais aussi entre autres par des lymphosarcomes (20/214), des sarcomes indifférenciés (17/214), des fibrosarcomes (9/214), des leïomyosarcomes (9/214), des mésenchymomes (9/214), des ostéosarcomes (3/214), des liposarcomes (1/214).

2.1.1 Splénomégalies localisées

2.1.1.1 Splénomégalies localisées néoplasiques

Plusieurs études récentes ont démontré que chez le chien, les masses spléniques néoplasiques étaient moins fréquentes que les masses non néoplasiques[41,51].

L'**hémangiosarcome** est la tumeur splénique la plus fréquente chez le chien (figure 8). Cette tumeur touche essentiellement des chiens âgés (environ dix ans) ; le Berger Allemand semble particulièrement touché par cette affection[21,40,46]. Elle est *rare chez le chat*[13].
D'un point de vue histologique, cette tumeur se caractérise par une prolifération de cellules endothéliales immatures. Cliniquement, les symptômes sont peu spécifiques : anorexie, pâleur des muqueuses, perte de poids, intolérance à l'effort (tableau I).

Tableau I :

Principaux symptômes associés à une tumeur vasculaire splénique:
(4, 9, 10)

Collapsus aigu*	+++
Choc hypovolémique*	+++
Faiblesse	+++
Distension abdominale**	+++
Perte de poids, cachexie	+++
Pâleur des muqueuses	+++
Tachypnée	++
Tachycardie	++
Anorexie	++
Faible tolérance à l'exercice	++
Épanchement abdominal	++
Hémopéritoine	++
Inconfort abdominal	++
Dépression	++
Vomissement	+
Diarrhée	+

+++ : Très fréquent ++ : Fréquent + : Occasionnel

* : signes cliniques présents surtout lors d'hémangiosarcome.
** : consécutive à la croissance de la tumeur ou à l'accumulation de sang dans le péritoine.

Tableau II :

Classification des tumeurs spléniques primitives:
(12)

Origine	Tumeur bénigne	Tumeur maligne
Endothélium vasculaire	Hémangiome	Hémangiosarcome
Capsule splénique	Fibrome * Léiomyome *	Fibrosarcome Léiomyosarcome
Follicules lymphoïdes	Lymphome *	Lymphosarcome

* : Tumeurs rares.

Lors de rupture spontanée de la tumeur en revanche, on observe un état de choc associé à un hémopéritoine. Une CIVD est fréquente.

La présence de métastases est fréquente au moment de la chirurgie (près de 50 % des cas) mais n'influence pas le taux de survie et ne doit donc pas être utilisée comme critère pour l'euthanasie. Si la chirurgie ne prolonge pas la durée de vie de l'animal, elle permet cependant d'éliminer certains signes cliniques (effet compressif) et de contrôler une hémorragie abdominale en cas de rupture de l'organe.

Les autres types néoplasiques (tableau II) responsables de splénomégalie localisée sont les hémangiomes, les myélolipomes, les liposarcomes, les myosarcomes, les fibrosarcomes, les leiomyosarcomes, les leiomyomes, les lymphomes, ou les ostéosarcomes extra-squelettiques. Les **hémangiomes** et **myélolipomes** spléniques sont les deux principales tumeurs bénignes spléniques rencontrées ; elles demeurent rares chez le chien et le chat.

2.1.1.2 Splénomégalies localisées non néoplasiques

2.1.1.2.1 Hématomes spléniques

Les hématomes spléniques semblent fréquents chez le chien et sont les masses spléniques les plus couramment observées dans cette espèce ; en revanche, ils sont *extrêmement rares chez le chat*. Il est possible, d'après certaines études anatomo-pathologiques que les hématomes soient en réalité le stade d'évolution terminale des nodules hyperplasiques[51]. Les répercussions cliniques sont vagues et inconstantes ; l'animal peut présenter de l'abattement, de l'anorexie, un amaigrissement, une distension abdominale, des nausées, des vomissements ou de la diarrhée. Lorsqu'il se produit une rupture de l'hématome, la clinique est caractérisée par un syndrôme d'hémorragie interne et un *état de choc*.

Les hématomes d'origine traumatique sont très rares chez le chien, contrairement à ce qui peut être observé chez l'homme (seulement 3 cas sur 600 AVP d'après Hanson). La splénectomie est recommandée pour ces deux affections car elles sont macroscopiquement

indistinguables d'un processus néoplasique et qu'il existe par ailleurs un risque de rupture et donc d'hémorragie. Le pronostic est excellent. Notons que chez le chien, la rupture spontanée retardée d'un hématome de grande taille est rare ; au contraire, chez l'homme, 16 % des ruptures spléniques sont dues à la déchirure de la capsule par un hématome, un à trente jours après le traumatisme initial[8].

2.1.1.2.2 Abcès spléniques

Les abcès spléniques, quant à eux, sont rares[51]. Ils sont la conséquences de blessures perforantes de l'abdomen, de corps étrangers migrants ou de la dissémination hématogène d'infections bactériennes[12]. Il est possible également qu'une affection immunosuppressive concomitante favorise une contamination bactérienne ascendante d'origine entérale.

Enfin, chez l'homme, un traumatisme opératoire de la rate nécessitant une « splénectomie accidentelle » survient assez souvent lors d'opération dans le quart supérieur gauche de l'abdomen. Un rapport montre que 29 % des splénectomies humaines sont accidentelles ; ce même phénomène a sans doute une prévalence élevée en chirurgie vétérinaire.

2.1.1.2.3 Hyperplasie lympho-réticulaire nodulaire

Des nodules d'hyperplasie réticulo-endothéliale sont fréquemment rencontrés dans la rate des vieux chiens, selon un auteur, chez 60 % des chiens de plus de 10 ans[51]. Une étude a révélé que 15 % des chirurgies spléniques, non associées à un syndrome dilatation-torsion gastrique, correspondaient à une splénectomie non nécessaire due à une hyperplasie nodulaire.

Des études récentes permettent de considérer la présence de nodules d'hyperplasie comme l'atteinte splénique la plus fréquente. En effet, un article paru en 1992[51] avance que sur 1372 chiens sur lesquels une anomalie splénique a été découverte, 23 % des cas présentent sur la rate des nodules d'hyperplasie seuls, et 10 %, des nodules d'hyperplasie associés à des hématomes.

Tableau III :

Effets des médicaments sur l'état de congestion de la rate:
(8, 9)

Médicaments	Splénocontraction	Splénodilatation
Phénothiazines (Acépromazine, Prométhazine)		+ à +++
Barbituriques (Phénobarbital, Thiopental)		++ à +++
Alpha-bloquants (Phénoxybenzamine)1		+++
Béta-bloquants (Propanolol)2		+++
Butyrophénones (Dropéridol)		+++
Halotane		+++
Cathécholamines (Noradrénaline, Adrénaline)	+++	
Kétamine, Xylazine	++	

Effets: faibles: + modérés: ++ marqués: +++

1/ La Phénoxybenzamine bloque la réponse à toute injection de cathécolamines.
2/ Le propanolol ne bloque pas la réponse à la noradrénaline.

2.1.2 Splénomégalies généralisées

Les causes de splénomégalies diffuses peuvent être classées en 4 grandes catégories[11,12] :

- La congestion splénique,
- L'infiltration splénique,
- L'inflammation et l'infection splénique,
- L'hyperplasie lympho-réticulaire généralisée.

2.1.2.1 Les splénomégalies congestives

Une splénomégalie congestive peut être obtenue de manière **pharmacologique** (tableau III) ; ainsi, les barbituriques, des anti-épileptiques, des tranquillisants (comme l'acépromazine, les butyrophénones) et certains agents anésthésiques comme l'halothane provoquent un relâchement tel des muscles lisses de la capsule splénique, que la rate peut alors renfermer jusqu'à 30 % du volume sanguin total.
Il conviendra donc d'*interpréter avec précaution les valeurs d'hématocrite obtenus chez les animaux tranquillisés ou anesthésiés* (une baisse de 10 à 20 % peut être observée) et d'éviter autant que possible d'utiliser les agents sus-cités dans le protocole d'anesthésie relative à une splénectomie.

Notons ici qu'une pratique autrefois couramment utilisée[8,27,38] consistait à injecter de l'adrénaline dans la rate ou dans une artère splénique, afin de provoquer la contraction de l'organe ; cette technique permettait une « auto-transfusion » et facilitait l'ablation d'une rate dont le volume était nettement diminué.

Cette utilisation de l'adrénaline est aujourd'hui contre-indiquée, et ce pour plusieurs raisons :

- la contraction d'une rate congestionnée favorise le passages d'endotoxines dans la circulation générale, ainsi que de facteurs entraînant des arythmies cardiaques,

Tableau IV :

Parasites sanguins pouvant provoquer une splénomégalie diffuse:
(9, 14)

Parasites du sang circulant:	Dirofilaria
Parasites des Erythrocytes:	Hémobartonella Babésia Cytauxzoon (USA)
Parasites des Leucocytes:	Histoplasma Hépatozoon Ehrlichia Leishmania

- ensuite, elle est à proscrire lors de tumeur splénique car elle permet une dissémination des cellules tumorales par voie sanguine.

La torsion du pédicule vasculaire de la rate est une autre cause fréquente de splénomégalie congestive[11,12].

Plus rarement, *l'hypertension portale peut également conduire à une splénomégalie congestive dite passive*. Ainsi, une insuffisance cardiaque droite congestive, une insuffisance hépatique chronique ou une obstruction de la veine porte ou de la veine cave caudale (Néoplasie, dirofilariose : tableau IV) sont les causes d'hypertension portale les plus fréquemment responsables de splénomégalie.

Une congestion splénique active peut également être observée lors de **toxémie** ou de **septicémie**.

2.1.2.2 L'infiltration splénique

L'infiltration splénique correspond à l'accumulation d'une substance ou de cellules anormales dans la rate.

2.1.2.2.1 Infiltrations spléniques néoplasiques

On reconnaît différentes causes d'infiltration néoplasique de la rate :

- les leucémies aiguës ou chroniques : on considère généralement que l'infiltration splénique est d'origine hématogène[5], mais il est possible qu'une hématopoïèse splénique extra-médullaire puisse également jouer un rôle,
- la mastocytose systémique,
- les histiocytoses,
- le lymphosarcome,
- le myélome multiple,

- métastases (autres que des métastases de tumeurs hématologiques) : très rarement observées chez le chien et le chat ; la rate a toutefois été déjà décrite comme le siège de métastases d'adénocarcinomes mammaires ou pancréatiques[13].

2.1.2.2.2 Infiltrations spléniques non néoplasiques

2.1.2.2.2.1 l'érythropoïèse extra-médullaire splénique

Elle semble être relativement fréquente chez le chien, et plutôt rare chez le chat. On la rencontre chez environ 1/3 des chiens présentant une splénomégalie généralisée ou localisée. Diverses conditions peuvent être à l'origine de ce phénomène[11] :

- une stimulation excessive de la moelle résultant d'une destruction érythrocytaire périphérique : anémie hémolytique, hémolyse médicamenteuse, anémie par déficience en phosphofructokinase, en pyruvate kinase, hémolyse familiale sphérocytique du Caniche et du Beagle, hémobartonellose…,
- une atteinte de la moelle osseuse : hypoplasie, aplasie médullaires, myélofibrose, néoplasies infiltratives,
- certaines affections spléniques : congestion, inflammation, néoplasie, hyperplasie lymphoréticulaire,
- de nombreux processus néoplasiques,
- des processus infectieux variés (s'accompagnant d'une consommation accrue en cellules sanguines) : endocardite bactérienne, spondylodiscite, brucellose, pyomètre…

2.1.2.2.2.2 Amyloïdose

Dépôts d'amyloïdes au niveau du parenchyme splénique

2.1.2.2.2.3 Intoxications aiguës

Les cellules du parenchyme splénique sont lysées et remplacées par des résidus protéiques (pouvant demeurer pendant des mois).

2.1.2.2.2.4 Anémies hémolytiques chroniques

Il y a augmentation du nombre de macrophages spléniques, contenant de l'hémosidérine. Des dépôts de fer peuvent également survenir de façon physiologique, notamment chez le chien âgé, au niveau de la capsule splénique ; ces nodules, irréguliers, légèrement convexes, sont de taille variable (de 2 mm à quelques centimètres) et ont une couleur jaunâtre, grise ou brunâtre. Ces dépôts sont souvent consécutifs à des hémorragies du tissu conjonctif, vraisemblablement dues à un traumatisme abdominal.

2.1.2.2.2.5 Maladie de Gaucher[9]

Dans cette affection, la rate est infiltrée par des macrophages chargés de mucopolysaccharides, ce qui provoque une splénomégalie généralisée.

2.1.2.2.2.6 Syndrome Hyperéosinophilique Félin[9]

Il s'agit d'un cas particulier d'infiltration de la rate ; elle correspond à une invasion éosinophilique périphérique, ainsi qu'à une hyperplasie de la moelle osseuse, et à une infiltration de multiples organes par des polynucléaires éosinophiles matures.

2.1.2.3 Inflammation et infection splénique (splénites)

On distingue 6 formes de splénites selon le type cellulaire qui prédomine[11] :

2.1.2.3.1 Les splénites suppuratives

Les polynucléaires neutrophiles sont prédominants. Elles sont dues à des blessures abdominales pénétrantes, des corps étrangers migrants, à la dissémination hématogène de bactéries (endocardite, septicémie), à des infections bactériennes secondaires à une torsion de rate, à une hépatite de Rubarth aiguë, à des infections par des protozoaires (toxoplasmose), des mycobactéries (tuberculose).

2.1.2.3.2 Les splénites éosinophiliques

Des infiltrats éosinophiliques ont été décrits en association avec le syndrome hyperéosinophilique félin ou la gastro-entérite éosinophilique du chien.

2.1.2.3.3 Les splénites lymphoplasmocytaires

Elles se rencontrent fréquemment lors d'infections chroniques ou subaiguës (hépatite de Rubarth, ehrlichiose, pyomètre, brucellose, hémobartonellose, leishmaniose...). La rate présente dans ce cas une hyperplasie lymphoplasmatique, avec une infiltration de plasmocytes marquée.

2.1.2.3.4 Les splénites granulomateuses

On les rencontre en présence de certaines mycoses systémiques (blastomycose, sporotrichose), de tuberculose, d'histoplasmose ou de leishmaniose. On observe une augmentation du nombre de macrophages et de cellules épithélioïdes dans la rate.

2.1.2.3.5 Les splénites pyogranulomateuses

Elles sont associées à des mycoses systémiques (blastomycose, sporotrichose), à des infections mycobactériennes systémiques et à quelques infections virales comme la PIF.

Cette splénite est caractérisée par une invasion de macrophages et de polynucléaires neutrophiles.

2.1.2.3.6 Les splénites nécrotiques

Elles sont généralement la conséquence d'une torsion persistante du pédicule vasculaire de la rate. Toutefois, toute rate hypertrophiée est susceptible de se nécroser, notamment dans le cadre de tumeur ou d'hématopoïèse extra-médullaire spléniques. Des splénites nécrotiques ont également été observées chez des chiens atteints d'hépatite de Rubarth et chez des carnivores atteints de salmonellose. Les états d'hypercoagulabilité pourraient également favoriser la survenue de lésions d'infarcissement spléniques : hypercorticisme, administration exogène de corticoïdes, sepsis, syndrome néphrotique, hépatopathies, atteintes vasculaires gauches (endocardite) et atteintes myocardiques (cardiomyopathies). Ces lésions d'infarcissement splénique sont généralement focales, périphériques et localisées plus volontiers sur le bord ventral de la rate ; elles peuvent cependant être généralisées à tout l'organe.

2.1.2.4 Hyperplasie splénique lymphoréticulaire généralisée[5,9]

L'hyperplasie des macrophages et des cellules lymphocytaires résulte principalement d'une *stimulation par des antigènes sanguins.*
La rate, principal organe du système lymphoréticulaire, répond par une **hyperplasie lymphoïde** et réticulo-endothéliale dans les conditions suivantes :

- Présence d'antigènes bactériens circulants : endocardite bactérienne subaiguë, états bactériémiques chroniques (spondylodiscite, brucellose),

- Présence d'autoantigènes circulants : lupus érythémateux systémique,

- Désordres hémolytiques : babésiose, hémobartonellose, anémie hémolytique à médiation immune, thrombopénie auto-immune idiopathique, hémolyse médicamenteuse,...

L'hyperplasie splénique n'est donc pas sensu stricto une affection propre à la rate mais plutôt la conséquence d'affections extraspléniques.

Toute splénomégalie, diffuse ou locale, ne nécessite pas forcément une splénectomie. Ce type d'intervention n'est réservée qu'à quelques affections : les tumeurs spléniques, les traumatismes de la rate (hématomes et ruptures), les torsions du pédicule vasculaire splénique et les désordres hématologiques réfractaires au traitement médical (maladies auto-immunes).

Il est à noter que si dans le cas d'un processus tumoral, la splénectomie peut raisonnablement être envisagée, *elle ne ferait qu'aggraver irrémédiablement l'état de santé d'un animal atteint d'une aplasie ou hypoplasie médullaire, car elle signifierait le retrait de la dernière source de cellules sanguines circulantes.*

2.2 Les indications expérimentales de la splénectomie

De nombreuses études expérimentales portent sur des sujets ayant subi une splénectomie (totale ou partielle) ; l'individu splénectomisé semble ainsi représenter un modèle très intéressant pour l'étude des grandes fonctions de la rate. La splénectomie « expérimentale » paraît constituer une étape indispensable dans l'amélioration des connaissances relatives à cet organe.

En effet, la splénectomie réalisée sur des animaux de laboratoire (singes, rats, chiens,...) a permis de recenser progressivement les différentes affections de la rate. L'expérimentation animale, a également mis en évidence les conséquences (parfois délétères) d'un acte chirurgical jusque-là jugé anodin, et a donc progressivement abouti à une gestion plus raisonnée des cas nécessitant une splénectomie, tant en pratique humaine que vétérinaire.

Les splénectomies réalisées à titre expérimental, par ailleurs, en débouchant sur une meilleure connaissance des fonctions de l'organe et une observation des complications postopératoires, ont trouvé un large public en chirurgie humaine, confrontée souvent à des complications postsplénectomie délétères et pouvant même être mortelles (prévalence de l'OPSI élevée chez les nourrissons splénectomisés en particulier).

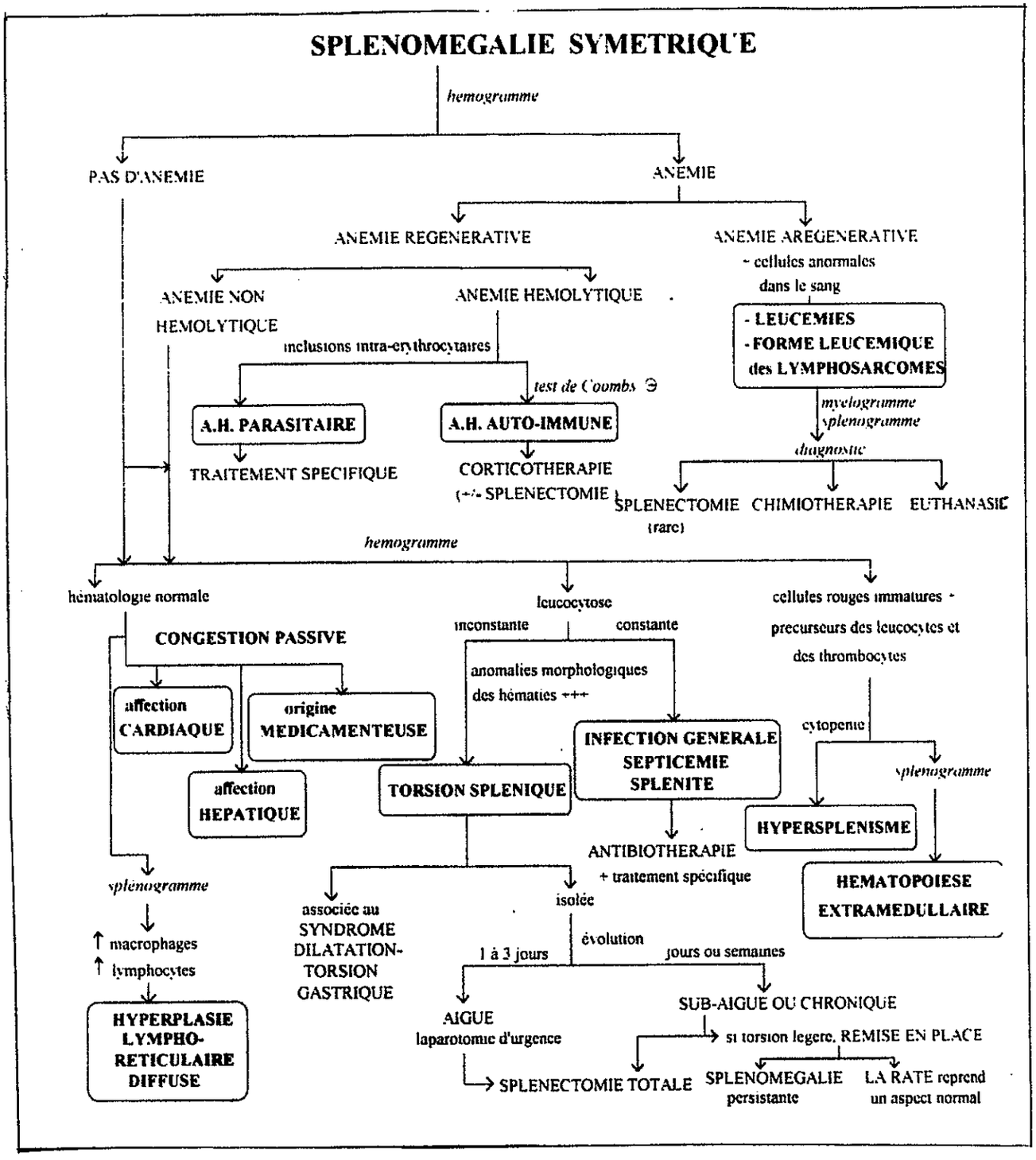

D'après Brunner[5]

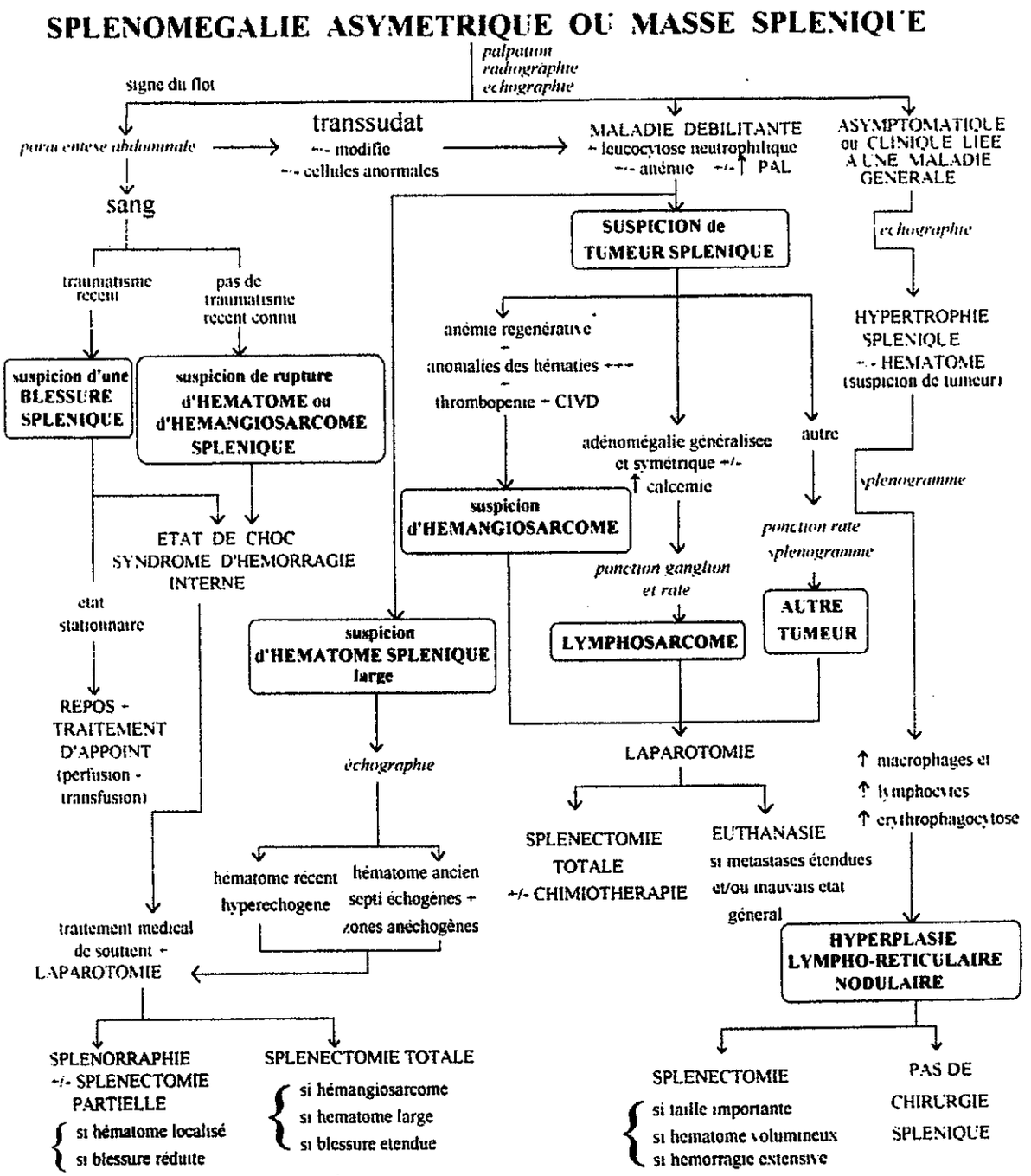

D'après Brunner[5]

3 Les conséquences de la splénectomie

La splénectomie prive le patient d'un organe aux fonctions variées ; après cette intervention chirurgicale, on observe un certain nombre d'effets secondaires matérialisés, entre autres, par des modifications de l'hémogramme (en général transitoires et bénignes). Par ailleurs, des conséquences sur le statut immunitaire du patient se font sentir.
Il est donc important de connaître les inconvénients et les suites opératoires d'un tel acte ; en effet, si la splénectomie est indiscutable dans certains cas, dans d'autres maladies elle semble davantage sujette à caution, et les inconvénients d'une telle intervention doivent peser dans la démarche thérapeutique.

Avant d'étudier les conséquences liées à la perte des fonctions spléniques, il convient de s'attarder un instant sur les complications postopératoires qui peuvent survenir immédiatement après la chirurgie.

3.1 Complications immédiates[15,33,38]

3.1.1 Hémorragie interne

L'hémorragie est la complication majeure de la splénectomie. Toutes les ligatures doivent être examinées scrupuleusement avant de suturer la paroi abdominale.
En cas d'hémorragie, le tableau clinique est semblable à celui associé à un traumatisme splénique ; le réveil est long, les muqueuses sont pâles et l'abdomen augmente progressivement de volume. L'hématocrite diminue régulièrement et une ponction abdominale révèle l'existence d'un hémopéritoine.

Il est alors nécessaire de réintervenir rapidement tout en transfusant ou, à défaut, en perfusant l'animal.

3.1.2 Pancréatite traumatique

En cours d'opération, une manipulation non précautionneuse ou la ligatures des branches vasculaires irriguant la partie gauche de l'organe peuvent léser le pancréas. La pancréatite apparaît 5 à 7 jours après la chirurgie.
L'animal présente alors une *douleur abdominale importante*, ainsi qu'une augmentation de volume de l'abdomen, et des symptômes digestifs (vomissements, diarrhée parfois hémorragique). L'évolution se fait vers une déshydratation, un état de choc, un décubitus et finalement un coma dans les formes les plus graves.
Le traitement consiste à lutter contre le choc par une perfusion de soluté de Ringer de Lactate et l'administration d'héparine (150 UI/kg), à administrer des antibiotiques (Amoxicilline), à lutter contre la douleur, à soumettre l'animal à une diète absolue, puis hydrique et enfin à traiter les troubles digestifs.

3.1.3 Fistule gastrique

L'inclusion de paroi gastrique dans un clamp ou une ligature peut entraîner une perturbation de l'irrigation de cette zone, une nécrose et finalement une fistule gastrique suivie de péritonite.
Cette complication est très rare ; elle peut survenir plusieurs mois après la splénectomie.

3.1.4 Abcès

Il arrive que des abcès se développent sur le péritoine et les autres organes. Une technique aseptique et l'utilisation d'antibiotiques minimisent ce risque.

3.1.5 Autres complications

3.1.5.1 Hypotension immédiate

Elle apparaît parfois suite au retrait de la rate congestionnée ; elle est due au relâchement de la pression mécanique exercée sur les vaisseaux mésentériques et à l'afflux de sang dans les viscères. On répétera donc l'importance de maintenir une volémie correcte par l'administration de solutés de perfusion.

3.1.5.2 Arythmie cardiaque ventriculaire

Elle est également **assez fréquemment rencontrée**. Elle est provoquée par l'ischémie transitoire associée au choc, à des déséquilibres acido-basiques, hydroéléctriques, à la libération de facteur dépresseur du myocarde par les organes abdominaux ischémiés. Il conviendra donc de traiter ces troubles par l'administration de lidocaïne (40-60 µg/kg/min)[6]. .

3.1.5.3 CIVD

Cette complication hématologique postopératoire est aussi fréquemment rencontrée en période pré- et per opératoire ; elle est due à l'incapacité du système réticulo-endothélial à filtrer les initiateurs du processus de CIVD, au choc, à l'hypotension, à l'anorexie.

3.1.5.4 Syndrome Dilatation-Torsion de l'Estomac

Le SDTE est une complication potentielle non prouvée de la splénectomie ; la réalisation d'*une gastropexie préventive est conseillée.*

Rq : chez l'homme, une atélectasie du lobe pulmonaire caudal gauche peut également se développer. Ce phénomène, jusque là jamais décrit chez le chien, serait dû à la limitation des mouvements, voire à la paralysie de l'hémidiaphragme gauche provoquée par la chirurgie.

3.2 Conséquences liées à la perte des fonctions spléniques

3.2.1 Perte du réservoir splénique

3.2.1.1 perte du réservoir sanguin

La rate renferme dans des conditions normales **10 à 20 % du volume sanguin total**[13], chez le chien et le chat ; *sa contraction permet d'augmenter de façon significative le volume sanguin circulant pendant les périodes de stress, d'exercice physique intense ou d'hémorragie sévère.* Un animal splénectomisé présentera donc une légère intolérance à l'exercice physique (splénectomie contre indiquée chez les lévriers de course). Mais c'est surtout lors d'agression organique (hémorragie, anesthésie, choc accidentel ou opératoire) que l'absence de rate se fera le plus sentir[33,34].
L'hématocrite diminue pendant 6 à 8 semaines chez les chiens splénectomisés pour atteindre un taux égal à 78 % de l'hématocrite des chiens ayant encore leur rate, puis se maintient à 85 % des valeurs usuelles, et ce pendant 6 mois. En même temps, le volume sanguin diminue de 30 % et le volume plasmatique de 18 %[8].

En 1980[16] a été réalisée une étude sur les réactions des chiens, splénectomisés ou non, à une hémorragie expérimentale, obtenue par le retrait de 41 % du volume sanguin en 15 minutes. Les 10 chiens splénectomisés sont morts, alors que dans le groupe des 10 chiens non splénectomisés, on ne compte que 2 pertes. Les auteurs ont observés une nette différence dans l'évolution des symptômes entre ces deux groupes : par exemple, les chiens splénectomisés présentent une tachycardie extrême et leur concentration sanguine en hémoglobine diminue de manière plus importante que chez les autres chiens.

3.2.1.2 perte de la réserve en fer[4]

Après splénectomie, on observe une baisse du taux de fer dans le sang ; ce taux revient à la normale après un temps considérable, lorsque les autres organes du système réticulo-endothélial prennent le relais (on peut alors observer une relative hypertrophie des nœuds lymphatiques et du thymus) ; certains organes comme le foie sont anormalement riches en fer. Le turn-over du fer plasmatique diminue de 32 % environ, alors que le turn-over du fer contenu dans les hématies augmente de 37 % ; ceci est dû à la diminution de l'érythropoïèse. *La réduction du turn-over du fer provoque une réduction de la production de globules rouges, et donc une anémie postopératoire modérée.*

3.2.2 Perte de la filtration splénique

Après une splénectomie, le nombre de globules rouges anormaux augmente dans le sang circulant. On observe une quantité importante d'hématies contenant des corps de Howell-Jolly, de cellules cibles, d'acanthocytes, de sidérocytes, de corps de Heinz[22].
Les réticulocytes circulants sont également plus nombreux, après l'intervention ; on estime cette augmentation à 67 % de réticulocytes. Il y a, de plus, une augmentation de 125 % de leur durée de vie intra-vasculaire. Ceci est dû soit à leur libération plus précoce dans le sang par la moelle osseuse, soit à une maturation intra-vasculaire plus lente (elle passe de 0.4 à 0.9 jour) ; soit, enfin, à la perte de l'organe responsable de la séquestration des réticulocytes et de l'élimination de leurs inclusions cytoplasmiques.
Ces changements concernant les érythrocytes sont une des modifications hématologiques engendrées par la splénectomie, et qu'il convient de détailler.

La majorité des travaux qui ont permis de mettre en évidence les conséquences hématologiques de la splénectomie ont été réalisés en médecine humaine (analyses

hématologiques approfondies, études rétrospectives portant sur plusieurs individus splénectomisés,...).
Cependant, la rate ayant sensiblement les mêmes rôles chez le chien et chez l'homme, il semble judicieux d'exposer dans ce chapitre des travaux portant sur l'homme, en considérant que les résultats obtenus chez l'homme sont transposables à l'espèce canine.

3.2.3 MODIFICATIONS HEMATOLOGIQUES

Etude descriptive[49]

Durant les années 1974-1975, 3 groupes d'hommes et de femmes, incluant des personnes non affectées et d'autres atteintes de sphérocytose héréditaire (anémie hémolytique héréditaire) ont fait l'objet d'études visant à observer les conséquences de la splénectomie au niveau sanguin.

1er groupe : sujets non atteints (N=50)
2ème groupe : sujets atteints, non splénectomisés (N=36)
3ème groupe : sujets atteints, ayant subi une splénectomie (N=61)

Des analyses sanguines ont été réalisées avant et après splénectomie ; divers paramètres ont été évalués : hémoglobine, thrombocytes, leucocytes, bilirubine, réticulocytes (méthodes automatisées), corps de Heinz, sidérocytes, sphérocytes (comptage sur frottis sanguin, après coloration).

Résultats :

- hémoglobine :

L'anémie observée dans le cas de sphérocytose héréditaire est en général modérée et il existe un grand nombre de sujets atteints de cette maladie qui ont des taux en hémoglobine proches de la normale.
Les sujets splénectomisés avaient une hémoglobinémie plus élevée que les sujets non atteints (en moyenne, différence de 1g/L)

- plaquettes

Le nombre de plaquettes était élevé après splénectomie, et cette élévation persista pendant plusieurs années, bien qu'il y ait eu une certaine diminution avec le temps.

- leucocytes

Le nombre de leucocytes totaux chez les sujets splénectomisés fut de façon significative plus élevé (32 %) que chez les personnes ayant encore leur rate ; comme pour les plaquettes, ce nombre resta élevé pendant plusieurs années.

- corps de Heinz

Ils furent retrouvés sur 54 des 59 frottis obtenus à partir des patients splénectomisés (une moyenne de 3 % des cellules présentait des corps de Heinz), mais ne furent pas observés sur les échantillons provenant des autres groupes.

- sidérocytes

les analyses révélèrent que les sidérocytes étaient nettement plus fréquents dans le sang des personnes splénectomisées que dans les autres groupes.

Notons que le pourcentage de guérison des individus atteints de sphérocytose héréditaire est de quasiment 100 %. La réussite de la splénectomie dans cette maladie est constante :

l'hémolyse disparaît toujours ; en quelques jours, le taux de globules rouges se normalise tandis que l'ictère dû à l'hémolyse diminue pour disparaître plus lentement.

3.2.3.1 Modifications de la lignée érythrocytaire

La rate agit directement sur l'érythropoïèse. Celle-ci est diminuée après la splénectomie, avec une réduction de la production des hématies et du volume des globules rouges circulants ; l'anémie relevée est légère.
Diverses hypothèses peuvent expliquer ce phénomène : ralentissement du turn-over du fer dans les globules rouges, perte du réservoir d'hématies que représente la rate, arrêt de la production d'un facteur hormonal splénique favorisant l'érythropoïèse, ou plusieurs causes à la fois peut-être...

Effets de la splénectomie sur la production des cellules de la lignée érythroblastique (Erslev, Mac Kenna, 1967)

Erslev et Mac Kenna[20] ont rapporté le cas de 7 patients adultes (4 femmes et 3 hommes) atteints d'anémie hémolytique avec hypersplénisme, qui ont été soumis à des examens approfondis avant et après splénectomie.

Résultats

L'activité érythrocytaire appréciée par le nombre de réticulocytes et le renouvellement du fer plasmatique a subi un abaissement brusque : la splénectomie exerce un effet répresseur sur le taux de réticulocytes des patients atteints de sphérocytose héréditaire et de splénomégalie congestive. En effet, les valeurs obtenues en ce qui concerne le taux de renouvellement du fer plasmatique ont suggéré que le taux de production des érythroblastes après splénectomie correspondait au tiers de la valeur présente avant l'opération.

tentée afin de déterminer si l'arrêt brusque de destruction érythroblastique consécutive à la splénectomie avait permis de supprimer un stimulus jouant sur la production érythroblastique. Bien que les taux de réticulocytes aient montré une légère augmentation, les taux de renouvellement du fer plasmatique n'ont quant à eux pas subi de variations significatives. Cette étude a donc suggéré que la baisse observée au niveau de la production des cellules de la lignée érythroblastique, après splénectomie, n'était pas entièrement due à un défaut de destruction des cellules rouges. Cette baisse de l'érythropoïèse ne pouvait également pas être mise en relation avec la concentration en hémoglobine (qui n'avait pas subi d'augmentation importante) ou du titre en érythropoïétine (qui n'avait pas significativement diminué).

Par contre, les réusltats ont montré que la concentration en fer sérique après splénectomie était réduite à un niveau pouvant être lié avec la réduction du taux de synthèse de l'hémoglobine, et de formation des érythroblastes.
Le fer utilisé pour la production des cellules rouges provient tout d'abord des cellules réticulo-endothéliales (en 1942, Cruz, Hahn et Bale ont été les premiers à montrer que la majorité du fer de ces cellules provenait des cellules érythroblastiques récemment détruites). Par conséquent, chez les patients présentant une destruction splénique des globules rouges, le fer réutilisé pour la production érythrocytaire doit provenir presque exclusivement de cet organe, et par suite la splénectomie va donc non seulement retirer le site de destruction des cellules rouges, mais également la source essentielle de fer facilement utilisable.

Il a été suggéré que lorsque les cellules réticulo-endothéliales d'un organe, tel que la rate, deviennent hyperplasiques, le reste du système réticulo-endothélial subit une hypoplasie compensatrice. Et il semble possible qu'une telle involution extrasplénique du système réticulo-endothélial puisse gêner la mobilisation du fer emmagasiné, après splénectomie. Il apparaît donc que l'hypoferrémie post-splénectomie est principalement causée par une incapacité à mobiliser le fer stocké.

D'autres études[30,32] ont montré une baisse significative, après splénectomie, de l'activité de certaines enzymes intra-érythrocytaires (pyruvate kinase, glucose-6-phosphate deshydrogénase, lactate deshydrogénase, aldolase). L'explication suivante a été proposée : à

la suite de la splénectomie, la destruction et par la suite la production des érythrocytes est abaissée, ce qui a pour conséquence de prolonger la durée de vie de la population érythrocytaire ; l'activité enzymatique de ces érythrocytes « plus âgés » est alors moindre, comparée à celle d'érythrocytes plus jeunes.

3.2.3.2 Modifications observées au niveau des leucocytes

Mac Bride, Dacie et Shapley[39] ont étudié les effets de la splénectomie sur le taux de leucocytes sanguins périphériques simultanément chez des patients souffrant d'anémie hémolytique héréditaire et chez des individus normaux du point de vue hématologique ; pour tous les sujets, il a pu être constaté une leucocytose (lymphocytose, monocytose, hyperneutrophilie).

On a pu distinguer une **leucocytose précoce et une leucocytose tardive**[17] :

- La leucocytose précoce est fréquente ; c'est une des modifications les plus rapides à apparaître, le maximum étant atteint chez l'homme un mois après l'intervention. Lors d'une étude effectuée en 1964 sur des patients humains par Duhamel, Samama et Prost, il a été retrouvé dans la majorité des cas une leucocytose comprise entre 10 000 et 15 000 (pouvant atteindre 30 000), et survenant dès le lendemain de l'intervention dans la majorité des cas ; il s'agit là d'une leucocytose à polynucléaires[7].
  Cependant, cette leucocytose semble être sans grande valeur, car elle paraît interférer le plus souvent avec le traumatisme opératoire, et elle n'a pas de signification hématologique.

- La leucocytose tardive a été observée dans la moitié des cas, soit qu'elle apparut après le 15ème jour, soit qu'elle majora à ce moment-là la leucocytose post-opératoire. Les chiffres atteints furent beaucoup plus élevés (entre 12 000 et 42 000) et la durée souvent fort longue (de 3 mois à plusieurs années) ; il s'agit là d'une **hyperneutrophilie**, avec parfois hyperéosinophilie associée, les polynucléaires étant d'aspect normal.

Rq : des études ont montré que les conditions pour lesquelles la splénectomie a été réalisée semblaient avoir une influence sur la monocytose, mais pas sur la lymphocytose observée suite à l'opération[7]. L'hyperéosinophilie serait quant à elle surtout nette au cours de maladies malignes évoluant parallèlement à la splénectomie.

Les analyses effectuées sur des chiens splénectomisés corroborent les résultats de Mac Bride et coll.
La rate exerce un rétrocontrôle négatif sur l'hématopoïèse médullaire. Après la splénectomie une leucocytose est mise en évidence ; une hyperplasie compensatoire de la moelle s'installe en 1 mois environ. La granulocytose est immédiate et peut durer jusqu'à 15 semaines chez le chien. La lymphocytose et la monocytose sont plus tardives et persistent en général plus longtemps.

3.2.3.3 Modifications concernant les plaquettes

3.2.3.3.1 Observations

L'élévation excessive du nombre de plaquettes constitue la modification hématologique la plus fréquente ; très tôt, de nombreux auteurs se sont intéressés au problème de cette thrombocytose post-splénectomie.

Ainsi, en 1931, Dawbarn, Earlam et Evans ont noté qu'une élévation post opératoire du taux plaquettaire était fréquente à la suite de l'ablation de la rate ; cette augmentation débute en général le 4ème jour suivant l'opération, atteint un maximum vers le 10ème jour, puis chute rapidement chez l'homme pour atteindre des valeurs normales. Ce phénomène, bien que rarement à l'origine de complications, peut cependant jouer un rôle dans les accidents thrombo-emboliques postopératoires.

Une autre étude, entreprise par Salter et Sherlock (1957) sur 101 patients ayant subi une splénectomie, a mis en évidence une hyperthrombocytose supérieure à 500 000 dans 52.4 % des cas sans qu'il y ait de relation avec la maladie[32].

Une thrombocytose survient donc chez l'homme à la suite de la splénectomie. Chez le chien, elle apparaît aussi. Elle atteint une valeur maximale de $7{,}4.10^5$ plaquettes par microlitre (en partant de $3{,}2.10^3$ par microlitre avant l'opération)[11], et peut durer plusieurs mois (6 à 22 semaines selon Brodey[8], alors que chez l'homme elle ne persiste en moyenne que 2 semaines).

La thrombocytose est généralement asymptomatique. Cependant, si le patient présente une anémie hémolytique persistante associée à une moelle osseuse active, ou une maladie myéloproliférative, la thrombocytose peut être sévère et présenter alors un risque élevé d'hémorragie et de thromboembolie mortelles. Dans ces cas, chez le chien, on administre un agent réduisant l'agrégation plaquettaire, comme l'ASPIRINE®.
Afin de déterminer si les modifications du chiffre plaquettaires corroboraient l'hypothèse d'un contrôle à distance de la rate, une étude a été réalisée en 1978. Lauder, Freund, Charuzi et Grover[36] ont essayé de caractériser les changements survenant dans la lignée plaquettaire d'individus splénectomisés suite à une rupture de la rate. Ils ont considéré les réultats obtenus chez 11 patients ayant subi une splénectomie ; 10 patients ayant subi des interventions chirurgicales variées et 23 patients volontaires en bonne santé ont servi de groupe témoin.

Les chiffre préopératoires étaient normaux chez tous les patients, compris entre 160 000 et 280 000 / mm^3 . Après splénectomie, le nombre de plaquettes a augmenté de façon graduelle,

pour atteindre un pic au 8ème jour postopératoire, suivi d'un second une semaine plus tard ; le retour aux valeurs de base a été observé environ 2 semaines après l'intervention.

De même, à la suite de la splénectomie, il fut noté une augmentation du volume plaquettaire concomitante de l'augmentation du nombre des plaquettes ; dans le groupe des patients ayant fait l'objet de diverses interventions chirurgicales, aucun changement significatif ne se produisit dans le volume plaquettaire.

La thrombocytose observée dépasse de loin l'élévation se produisant normalement après des interventions chirurgicales variées et ne peut être attribuée à l'absence de pool splénique, qui ne peut causer une augmentation de plus de 50 %.
Durant la période de thrombocytose, la durée de vie des plaquettes reste inchangée, et il est possible d'observer une maturation mégacaryocytaire rapide. Ainsi, il semblerait que la thrombocytose post-splénectomie soit mieux comprise en terme d'une augmentation du taux de production, et par suite la baisse observée entre les deux pics serait due à un épuisement transitoire de la moelle osseuse.
La valeur plus importante du volume plaquettaire moyen sous-entend une présence accrue de plaquettes plus jeunes, nouvellement formées. En dépit de ce changement du volume plaquettaire moyen, le mode de distribution du volume reste identique, ce qui suppose qu'un organe autre que la rate soit capable de maintenir une population plaquettaire stable, en conservant la même proportion de plaquettes jeunes, intermédiaires et âgées.
Il existe des indications solides qui tendraient à montrer que le foie est capable de séquestrer toutes les plaquettes qui autrement seraient destinées à être détruites dans la rate.

Après splénectomie, le foie semble donc s'attribuer le rôle de la rate comme organe majeure de la séquestration plaquettaire. Il ne peut, cependant, acquérir l'aptitude nécessaire pour influer sur la formation plaquettaire de la moelle osseuse : malgré la distribution se faisant dans le foie, les plaquettes du sang périphérique continuent d'augmenter en nombre et en taille. Cette stimulation permanente de la moelle osseuse en l'absence de rate soutient l'hypothèse selon laquelle il existerait un facteur humoral d'origine splénique sans contrepartie directe dans le foie[36].

3.2.3.3.2 Explication de la thrombocytose

Les patients qui présentent cette modification suite à l'opération semblent avoir des complications soit immédiates, soit différées. Cela suggère que l'absence soudaine de l'action séquestrante exercée par la rate, permettant au surplus de plaquettes de s'accumuler avant que d'autres mécanismes compensatoires puissent agir, soit la cause des complications post chirurgicales immédiates.
Dans le second cas, il existerait un délai suffisant pour assurer la compensation de la perte de cette fonction splénique, et il semble plus probable que l'absence d'action inhibitrice de la rate sur la moelle soit la cause des complications ultérieures.
Le fait que la durée de vie des plaquettes soit estimée à 4 à 10 jours expliquerait pourquoi certains patients qui montrent une élévation du nombre de thrombocytes après splénectomie, présentent une diminution spontanée en l'espace de 2 à 3 semaines sans qu'il y ait de problèmes ultérieurs.

Ainsi, l'influence de la rate sur la thrombocytose est certaine, se faisant de deux façons :

- elle aurait un rôle inhibiteur sur la formation des plaquettes,
- elle est également un lieu de séquestration, à l'état normal ou pathologique.

Le retour à la normale du taux de plaquettes serait dû soit à une hyperactivité compensatrice des autres territoires de séquestration, soit à une inhibition de la formation médullaire par l'hyperplaquettose circulante ; la persistance de cette thrombocytose dépendrait de la défaillance d'un des deux systèmes.

3.2.3.4 Autres modifications hématologiques engendrées par la splénectomie

Certaines études ont pu mettre en évidence des modifications concernant les facteurs de coagulation[23]. Le facteur VIII, par exemple, serait augmenté dans la période postopératoire, mais cette augmentation semblerait davantage être la résultante d'un phénomène de stress.

Une élévation du fibrinogène sanguin dans la période postopératoire est fréquemment observée ; cette élévation est beaucoup plus importante après les splénectomies d'indication hématologique (une étude portant sur 10 malades a révélé une augmentation moyenne de 46,4 % du chiffre initial). Il est possible qu'après splénectomie pour rate hématologique, le catabolisme du fibrinogène soit privé d'un site de destruction important et ceci expliquerait donc l'augmentation observée.

Que ce soit chez l'homme ou chez le chien, la splénectomie semble précéder un certain nombres de modifications hématologiques ; cependant, ces changements ne sont pas systématiques.

En 1996 des analyses hématologiques (hémogramme, taux de globules rouges, taux de fer sérique, myélogramme) furent entreprises sur 12 chiens ayant subi une splénectomie (en raison de la présence de masses spléniques, de splénomégalie, ou de torsion du pédicule vasculaire de la rate), avant et après (3 jours et 10 jours post opératoires) l'intervention[47] (tableaux V, VI, VII).

Résultats

Une leucocytose et une thrombocytose furent observées dans la majorité des cas. En ce qui concerne les cellules rouges sanguines, chez 3 chiens sur 6 qui étaient anémiés avant l'opération, ces taux revinrent à la normale après la chirurgie. Pour un chien, le taux de cellules rouges fut élevé le 3ème et le 10ème jours postopératoires ; et pour 2 chiens, le taux diminua encore plus 3 jours après la chirurgie, puis commença à se normaliser au 10ème jour suivant l'intervention.
Les 6 chiens qui n'étaient pas anémiés avant l'intervention maintinrent leur taux normaux après.
Ainsi, la diminution du taux de cellules rouges sanguines observée parmi certains chiens de cette étude fut causée par la maladie sous-jacente, et non pas par la splénectomie proprement dite.
Il existe différentes études contradictoires documentant les changements observés dans les taux et l'aspect des cellules sanguines après splénectomie. Les résultats sont délicats à interpréter, car plusieurs facteurs peuvent les influencer : ainsi, une étude récente a été sujette à caution pour ne pas avoir recherché d'infection à Hemobartonella canis, responsable d'hémolyse ; une autre cause pouvant expliquer la chute du taux de cellules rouges pourrait être l'engorgement splénique résultant d'une anesthésie aux barbituriques.

Le myélogramme ne mit en évidence aucun signe de baisse de l'érythropoïèse. Il faut noter que juste des lectures (subjectives) furent entreprises, et aucune analyse quantitative ne fut réalisée. Aucun corps de Howell-Jolly ou signe d'infection à H. canis ne fut noté.

En ce qui concerne les taux de leucocytes, tous les chiens ont présenté une augmentation, due en particulier à l'hyperneutrophilie. Ceci peut être dû à l'accumulation et l'éventuelle libération de médiateurs de l'inflammation (accumulés dans une rate insuffisamment perfusée).

Red Blood Cell (RBC) and Reticulocyte (Retic.) Counts* in 12 Dogs Undergoing Splenectomy (15)

Breed	Age (yrs)	Sex†	Splenic Disease	Preoperative RBC Count ($x10^6/\mu l$)	Preoperative Retic. Count ($x10^3/\mu l$)	Day 3 RBC Count ($x10^6/\mu l$)	Day 3 Retic. Count ($x10^3/\mu l$)	Day 10 RBC Count ($x10^6/\mu l$)	Day 10 Retic. Count ($x10^3/\mu l$)
German shepherd dog	11	M	Leiomyosarcoma	6.2	55.8	Not done	Not done	4.9	29.4
Miniature schnauzer	8	M	Leiomyosarcoma, IMHA‡	1.0	38	1.9	60.8	4.1	102.5
Labrador retriever	10	M	Hemangiosarcoma	2.2	83.6	2.4	432	5.2	5.2
Airedale terrier	2	M	Hematoma	6.7	80.4	5.6	Not done	5.4	151.2
English setter	11	MC	Hematoma	3.8	19	3.8	3.8	5.5	5.5
Mixed-breed dog	10	M	Hematoma	2.9	11.6	3.6	Not done	5.3	Not done
German shepherd dog	6	M	Congestion, splenic torsion	7.8	7.8	8.3	16.6	7.9	7.9
Old English sheepdog	2	M	Congestion, GDV§	6.1	18.3	6.1	12.2	5.6	16.8
German shepherd dog	7	M	Congestion, GDV	6.1	6.1	6.3	6.3	5.8	5.8
Rottweiler	8	M	Abscess	4.2	Not done	2.9	Not done	3.9	226.2
German shepherd dog	12	M	Congestion	6.6	Not done	Not done	Not done	6.5	65
Lhasa apso	20	FS	Congestion, IMHA	4.7	23.5	3.1	124	3.9	507

* Reference ranges: RBC count, 5.0 to $8.0x10^6/\mu l$; Retic. count, 20 to $80x10^3/\mu l$
† M=male; MC=castrated male; FS=spayed female
‡ IMHA=immune-mediated hemolytic anemia
§ GDV=gastric dilatation-volvulus

Tableau V

Total Protein (TP), Albumin (A), and Globulin (G) Concentrations* in 12 Dogs Undergoing Splenectomy (15)

Breed	Age (yrs)	Sex†	Splenic Disease	Preoperative TP (g/dl)	Preoperative A/G (g/dl)	Day 3 TP (g/dl)	Day 3 A/G (g/dl)	Day 10 TP (g/dl)	Day 10 A/G (g/dl)
German shepherd dog	11	M	Leiomyosarcoma	6.5	2.3/4.2	Not done	Not done	5.7	1.8/3.9
Miniature schnauzer	8	M	Leiomyosarcoma, IMHA‡	5.3	2.7/2.6	5.4	3.3/2.1	5.9	3.7/2.2
Labrador retriever	10	M	Hemangiosarcoma	4.3	1.8/2.5	5.0	2.4/2.6	6.4	3.4/3.0
Airedale terrier	2	M	Hematoma	7.6	3.5/4.1	4.9	2.1/2.8	6.0	2.9/3.1
English setter	11	MC	Hematoma	4.8	2.4/2.4	6.6	2.6/4.0	6.5	2.6/4.0
Mixed-breed dog	10	M	Hematoma	6.2	2.5/3.7	6.0	2.6/3.4	6.3	3.1/3.2
German shepherd dog	6	M	Congestion, splenic torsion	6.0	3.5/2.5	7.0	3.6/3.4	5.9	3.0/2.9
Old English sheepdog	2	M	Congestion, GDV§	6.3	3.5/2.8	6.3	3.3/3.0	Not done	Not done
German shepherd dog	7	M	Congestion, GDV	4.9	2.6/2.3	6.4	2.8/3.6	7.2	3.2/4.0
Rottweiler	8	M	Abscess	8.7	2.7/6.0	5.0	2.0/3.0	6.2	2.8/3.4
German shepherd dog	12	M	Congestion	6.0	2.8/3.2	Not done	Not done	6.3	5.7/3.6
Lhasa apso	20	FS	Congestion, IMHA	6.9	3.1/3.8	4.3	2.0/2.3	5.6	2.7/2.9

* Reference ranges: total protein, 5.3 to 7.8 g/dl; albumin, 2.3 to 3.4 g/dl; globulin, 2.7 to 4.9 g/dl
† M=male; MC=castrated male; FS=spayed female
‡ IMHA=immune-mediated hemolytic anemia
§ GDV=gastric dilatation-volvulus

Tableau VI

Platelet Counts* in 12 Dogs Undergoing Splenectomy (15)

Breed	Age (yrs)	Sex†	Splenic Disease	Preoperative Platelet Count (/µl)	Day 3 Platelet Count (/µl)	Day 10 Platelet Count (/µl)
German shepherd dog	11	M	Leiomyosarcoma	476,000	600,000	854,000
Miniature schnauzer	8	M	Leiomyosarcoma, IMHA‡	142,000	1,097,000	921,000
Labrador retriever	10	M	Hemangiosarcoma	<50,000	166,000	310,000
Airedale terrier	2	M	Hematoma	212,000	134,000	315,000
English setter	11	MC	Hematoma	240,000	650,000	256,000
Mixed-breed dog	10	M	Hematoma	117,000	Normal§	High§
German shepherd dog	6	M	Congestion, splenic torsion	144,000	307,000	266,000
Old English sheepdog	2	M	Congestion, GDV‖	251,000	200,000	590,000
German shepherd dog	7	M	Congestion, GDV	250,000	410,000	222,000
Rottweiler	8	M	Abscess	405,000	Normal§	High§
German shepherd dog	12	M	Congestion	175,000	Not done	384,000
Lhasa apso	20	FS	Congestion, IMHA	326,000	210,000	377,000

* Reference range, 200,000 to 500,000/µl
† M=male; MC=castrated male; FS=spayed female
‡ IMHA=immune-mediated hemolytic anemia
§ Determined by visual estimation of Wright-stained blood smears
‖ GDV=gastric dilatation-volvulus

Tableau VII

3.2.4 Conséquences immunologiques de la splénectomie totale

La rate est le principal organe de production des immunoglobulines M (cf supra). Son exérèse engendre donc une *baisse de l'efficacité de la réponse immunitaire immédiate*. Cet organe produit aussi, comme on l'a dit précédemment, d'autres médiateurs de l'immunité (favorisant, entre autres, la phagocytose des polynucléaires neutrophiles et l'activation du complément). Ainsi, rappelons que la rate produit la Tuftsin, partie active de la leucokinine, une gammaglobuline leucophilique spécifique ; après l'ablation de la rate, la leucokinine est inactivée et n'assure plus sa fonction de stimulation de la phagocytose.
La properdine, intervenant dans l'activation du complément, est synthétisée par la rate.

La rate participe en outre au retrait des antigènes étrangers (opsonisés ou pas).

Chez l'homme, après splénectomie, la quantité d'anticorps nécessaires pour entraîner un taux donné d'hémolyse peut être multipliée par 10, ce qui souligne bien l'importance de la rate dans la défense de l'organisme.

Un individu splénectomisé sera donc en théorie plus sensible aux infections bactériennes et aux parasitoses sanguines.

Toute hyperthermie devra donc être prise très au sérieux chez les animaux splénectomisés ; la splénectomie présente toutefois l'avantage de diminuer les risques de choc anaphylactiques lors de transfusion sanguine par défaut d'Ig M.

Ces modifications du statut immunitaire du patient splénectomisé peuvent avoir des conséquences graves, tant chez l'homme que chez l'animal ; il convient de bien détailler les changements qui ont pu être observés dans les études portant sur ces deux espèces.

3.2.4.1 Chez l'homme[49]

Les répercussions de la splénectomie sur le statut immunitaire du patient ont été étudiées très tôt en médecine humaine. King et Schumacher, en 1952, ont attiré l'attention sur les risques infectieux après splénectomie : ainsi, cinq nourrissons splénectomisés dans les six premiers mois de la vie, eurent tous des infections graves dont deux moururent.
Le problème des infections après splénectomie se pose donc essentiellement chez l'enfant : le rôle de l'âge semble en effet très important : Horan (1962) trouve une mortalité infectieuse de 50 % chez les enfants splénectomisés avant 1 an et de 9 % chez ceux opérés entre 1 et 16 ans. Erickson (1968) insiste sur la fréquence anormalement élevée des méningites et des septicémies post-splénectomies avant l'âge de 1 an.
Chez les enfants plus âgés la fréquence des infections ne serait pas plus grande que chez les enfants non splénectomisés, mais la mortalité serait plus élevée.

En reprenant la littérature de 1952 à 1963, Bilski_Pasquier et Bonnet-Gajdos (1964) relevèrent 1253 observations d'enfants splénectomisés avec 8 % d'infections graves et 3,5 % de mortalité ; Erickson (1968) sur 1467 malades donne 2,8 % d'infections graves, avec une mortalité de 4,7 %. Ces infections surviendraient avec une plus grande fréquence dans les deux ou trois années qui suivent l'opération.
Certains éléments peuvent expliquer cette plus grande fréquence des infections chez le jeune enfant par opposition à l'adulte : la rate est en effet l'organe le plus efficace pour l'épuration intravasculaire (cf supra), surtout en l'absence d'anticorps, comme cela se voit chez le jeune enfant ; chez l'enfant plus âgé, la présence d'anticorps opsonisants rend la phagocytose plus facile et permet la destruction intravasculaire des germes.
Il convient d'insister sur le **double rôle de la rate dans la phagocytose et la production rapide d'anticorps** ; expérimentalement, cette production d'anticorps serait plus lente après splénectomie, et les germes encapsulés seraient plus difficilement détruits dans le reste du tissu réticulo-endothélial, surtout en l'absence d'anticorps spécifiques.

Ces éléments expliqueraient donc le risque plus élevé pour le jeune enfant splénectomisé de développer une infection, par opposition à l'adulte ; le caractère foudroyant s'expliquant par l'absence de formation rapide d'anticorps permettant la phagocytose.

Le rôle de la maladie sous-jacente semble également être un facteur prédisposant ; il est évident qu'en cas de pancytopénie, de réticulocytose, le risque infectieux est déjà grand, même en dehors de la splénectomie. Le risque infectieux postopératoire serait moins grand dans les anémies hémolytiques constitutionnelles, les thrombopénies idiopathiques chroniques et surtout la rupture de la rate. Quoiqu'il en soit, la splénectomie est un facteur favorisant indiscutable, sur un terrain particulièrement réceptif.

L'étiologie des infections est bien établie ; tous les auteurs sont d'accord pour insister sur la fréquence avec laquelle est retrouvé le pneumocoque : 52,5 % dans les infections (Orsini, 1966). Le méningocoque vient en seconde position.
La localisation méningée (37 %) prédomine sur le septicémies (21 %) et les affections broncho-pulmonaires (22,4 %).
Le caractère foudroyant de ces infections semble également bien admis : décès dans les premières heures ou en 24 heures. Erickson insiste sur la rapidité avec laquelle ces enfants succombent à une infection qui ne serait pas fatale chez les individus non splénectomisés.

Ces répercussions consécutives à la splénectomie ont été bien étudiées chez l'homme car celui-ci est susceptible d'être atteint d'infections extrêmement graves[19]. En effet, dans cette espèce, il peut survenir un **syndrome infectieux foudroyant, l'OPSI pour « Overwhelming Post Splenectomy Infection »**. Cette septicémie est due à **Streptococcus pneumoniae**, bactérie encapsulée et résistante à la phagocytose.

L'OPSI est une septicémie qui apparaît à n'importe quel moment après l'ablation totale de la rate, et qui est mortelle dans un nombre élevé de cas : le taux de mortalité avoisine les 50 %. Dans 80 % des cas, le syndrome se développe dans les deux années qui suivent l'opération, le délai le plus long connu atteint 25 ans après l'ablation.

L'OPSI touche plus particulièrement les enfants de moins de 2 ans splénectomisés ; certaines pathologies, comme la maladie d'Hodgkin favorisent le développement de cette septicémie après splénectomie. Cependant, même un patient adulte, ne souffrant d'aucune maladie et subissant une ablation de la rate suite à un traumatisme, n'est pas à l'abri de ce syndrome. L'incidence actuelle sur ces sujets « normaux » est mal connue : certains auteurs l'estiment à 0,5 à 1 % par année suivant l'opération.

L'affection se déclare souvent après une infection brève et modérée des voies respiratoires supérieures ; celle-ci est suivie d'une forte hyperthermie, et rapidement un état de choc s'installe, ainsi qu'une coagulation intra-vasculaire disséminée. La mort survient en quelques heures.
Dans ce syndrome, le taux sanguin de Streptococcus pneumoniae atteint des proportions très élevées, qui ne sont observées que dans les cas d'hypo- ou d'asplénisme[38]. La capsule de ces bactéries est pourvue de polysaccharides responsables d'un état de choc et d'une CIVD ; elle permet, d'autre part, une résistance à la phagocytose, à moins que des anticorps spécifiques provenant d'une vaccination ou d'une première exposition au germe ne soient déjà présents dans l'organisme.

Certaines OPSI, en particulier chez l'enfant, sont aussi dues à un méningocoque (Neisseria meningitidis), à Haemophilus influenzae, à Escherichia coli ou, enfin, à Staphylococcus aureus.

La prévention de l'OPSI consiste à :

- préserver la rate autant que possible, au moins partiellement ;
- vacciner contre le pneumocoque et les méningocoques A et C ;
- procéder à une antibioprévention à la pénicilline ;
- réaliser une auto-transplantation splénique.

Principe de l'auto-transplantation splénique[33,35,38]

En dépit des efforts réalisés pour préserver la rate, certaines affections requièrent une splénectomie totale. Afin de maintenir les fonctions spléniques, il est possible de procéder à une auto-transplantation de tissu splénique ; cette technique a surtout été étudiée et utilisée chez l'homme. Elle est rendue possible par la capacité de régénération considérable qu'a le tissu splénique ; cependant, le problème réside dans le fait qu'on ne sait pas exactement quelle quantité de parenchyme splénique est nécessaire pour assurer une fonction splénique correcte et suffisante.

On estime qu'il faut au moins un tiers de la masse splénique pour que la fonction soit adéquate. Mais la taille de greffon nécessaire pour atteindre ce tiers est inconnue, d'autant plus que la capacité de régénération d'un fragment de rate est très variable. Celle-ci dépend en effet du volume sanguin qu'il contient et de son type d'irrigation ; les greffons irrigués par des petits vaisseaux ont un développement plus important que ceux alimentés par une artère splénique majeure. Ensuite, plus le fragment est petit au départ, plus grande sera sa capacité de se régénérer.

On en conclut que, lors de chirurgie splénique, il est important de suivre une démarche conservatrice, puisque même de très petits fragments peuvent se développer et atteindre finalement la masse critique requise pour assurer une fonction de rate. D'autre part, l'auto-transplantation splénique ne peut réussir que si l'organe est retiré en entier, les transplants ne prenant aucune fonction s'il reste du parenchyme en place.

Les fragments de rate, placés sur l'omentum ou le péritoine, commencent par dégénérer, puis entament leur régénération par la reconstruction du réseau stromal et du système vasculaire ; le réticulum néoformé est ensuite colonisé par des lymphocytes et des macrophages, et il finit par se remplir de sang.

Il semblerait que la présence de cette nouvelle « mini-rate » protégerait ces patients contre l'OPSI.

3.2.4.2 Chez les carnivores domestiques

Les chiens ne semblent pas présenter ces risques d'OPSI[13] ; les cas de septicémie après splénectomie sont extrêmement rares, ce qui est sans doute dû à l'apparente résistance des carnivores comme les chiens et les chats aux infections pneumococciques.

Couto[13] rapporte 4 cas de septicémies mortelles sur 131 splénectomies de chiens et de chats. Ces 4 sujets étaient particuliers car ils étaient soumis, au moment de l'opération, à un traitement immunodépresseur à fortes doses, mais insuffisant dans le traitement de leur anémie hémolytique d'origine immunitaire.

Lipowitz publie le cas d'une septicémie survenue sur un chien ayant subi à la fois une splénectomie, un détartrage et une extraction dentaire[38]. Enfin, on rapporte l'exemple d'un Scottish Terrier de 10 ans, opéré pour un lymphosarcome splénique accompagné d'une splénite bactérienne, et mort d'une septicémie à Bacteroides fragilis et Proteus mirabilis[11].

Les conditions favorisant le développement d'une infection après la splénectomie sont les suivantes[19] :

¤ existence d'une maladie ou d'une anomalie qui interfère sur la fonction immunitaire normale,
¤ contamination bactérienne massive au cours de l'opération,
¤ infection locale découverte au moment de la chirurgie,
¤ étendue de la chirurgie pouvant menacer les défenses de l'organisme.

Une antibioprévention et le respect des règles d'asepsie doivent limiter les risques d'infection.

3.2.4.2.1 Sensibilité accrue aux infestations parasitaires sanguines

La ponction des parasites intra-érythrocytaires n'étant plus assurée, les animaux splénectomisés sont susceptibles d'être plus sensibles aux infestations de certains parasites. D'autre part, une infestation, jusque-là latente et maintenue à un niveau bas grâce à la fonction d'élimination sélective de la rate, peut devenir détectable et se déclarer cliniquement après la splénectomie.

3.2.4.2.1.1 Haemobartonella felis[8,38]

Haemobartonella felis est responsable chez le chat d'une anémie hémolytique associée aux symptômes suivants : anorexie, abattement, hyperthermie, muqueuses pâles ou subictériques, polypnée et tachycardie, et accompagnée d'une splénomégalie, d'une urobilinurie, et d'une bilirubinurie.
Le diagnostic se fait par la mise en évidence du parasite sur un étalement de sang périphérique et d'une anémie normochrome, normocytaire et régénérative.
Cette affection est fatale d'emblée, ou il y a passage à l'état de porteur chronique avec accès récidivant pouvant entraîner la mort ; le pronostic est souvent aggravé par l'infection concomitante par le Virus Leucémogène Félin.

3.2.4.2.1.2 Haemobartonella canis[8,9]

L'Hémobartonellose canine est une maladie très rare, latente et supposée être asymptomatique chez le chien non splénectomisé ; dans ce cas, l'étalement sanguin est négatif. Si une splénectomie est réalisée, la maladie se déclare sous forme aiguë ou chronique.

Dans sa forme aiguë, on observe la présence d'Haemobartonella canis dans le sang périphérique et une anémie sévère pouvant rapidement évoluer vers la mort.

La forme chronique se manifeste par une anémie grave et une leucopénie ; le chien est apathique et présente une pâleur des muqueuses et de l'hyperthermie ; au départ, on trouve des parasites dans le sang périphérique, mais uniquement pendant les deux ou trois mois qui suivent le début de l'infestation.

Le diagnostic de l'Hémobartonellose se fait après une coloration de Wright ou de Giemsa d'un étalement de sang capillaire. Cependant, il ne faut pas oublier qu'un étalement négatif n'exclut pas l'infestation puisque les parasites sont seulement périodiquement présents dans le sang périphérique.

Une seconde méthode diagnostique (possible mais qui n'est pas utilisée en pratique) consiste en une injection intraveineuse de sang de chien suspect à un chien splénectomisé, âgé de moins d'un an (car les porteurs latents sont rares à cet âge) et dont les étalements quotidiens sont négatifs pendant les deux semaines suivant la splénectomie. Le résultat est positif si le chien de laboratoire présente des étalements positifs et une anémie hémolytique progressive.

3.2.4.2.1.3 Babesia canis[8,38]

La piroplasmose est une infestation protozoïque caractérisée par une anémie hémolytique et une splénomégalie importante. Il est parfois difficile d'obtenir des étalements positifs sur des animaux non splénectomisés, car des hématies parasitées sont séquestrées en grande quantité dans la rate hypertrophiée.

Selon Brodey, comme il est pratiquement impossible d'éradiquer l'infestation une fois le chien splénectomisé, l'ablation de la rate est contre-indiquée sur des chiens atteints de piroplasmose.

Une étude récente (2001) a été menée par Lecoublet et Brasseur[37]. Ceux-ci ont volontairement inoculé deux groupes de chiens de race Beagle – 1 groupe d'individus splénectomisés et l'autre pas – n'ayant jamais été en contact avec Babesia canis, dans le but d'observer les signes cliniques et biologiques et de suivre la réponse immunitaire.

Les chiens n'ayant plus leur rate ont développé des parasitémies plus rapidement que les autres (2 à 5 jours après inoculation contre 3 à 7 jours en moyenne pour les chiens non splénectomisés). Chez les chiens splénectomisés seulement, la babésiose fut foudroyante, ces chiens ont tous présenté des troubles neurologiques et un coma profond suivi de la mort. La rate joue un rôle certain dans la défense contre l'infection à B. canis ; elle n'empêche pas l'évolution de la maladie mais permet de limiter la parasitémie et d'initier une réponse immunitaire.

Les inoculations à intervalles réguliers (2, 3 ou 4 semaines) de B. canis chez les chiens non splénectomisés, n'ont pas modifié l'évolution de la maladie ; 2 chiens sur 9 sont morts subitement avec des parasitémies élevées, les autres ont présenté pendant 2 à 3 jours des signes cliniques de babésiose accompagnés d'une parasitémie sensiblement plus faible.

L'identification des défenses immunitaires contre B. canis n'est pas encore totalement élucidée. B. canis semble capable de contourner la réponse immunitaire de l'hôte.

Aucun anticorps n'a été trouvé dans le plasma des chiens splénectomisés, tandis que les animaux ayant conservé leur rate ont produit des Ig M, A (15 jours après l'inoculation) et G, en particulier des Ig G2 (un mois après inoculation) ; ces résultats montrent que la rate joue un rôle dans la réponse humorale, le mode d'action des anticorps est demeurant obscur.

En ce qui concerne l'immunité cellulaire, de fortes réponses en IL2 et IL4 plasmatiques, traduisant l'activité importante des lymphocytes T, furent observées chez les individus non splénectomisés, lesquels se rétablirent sans traitement. En revanche, chez les chiens splénectomisés qui n'avaient pas développé de symptômes quelques heures avant leur mort, les concentrations en IL furent très faibles, voire nulles.

Ceci suggère que la rate pourrait jouer un rôle majeur en modulant les réponses immunitaires au cours de l'infection par B. canis ; elle pourrait contrôler l'activation des lymphocytes B et T par les cellules présentatrices d'antigènes permettant la libération des cytokines. Ainsi, la sécrétion de cytokines serait corrélée à l'apparition des symptômes chez les chiens ayant une rate intacte.

Ces résultats mettent en évidence la **sensibilité particulière du chien splénectomisé vis-à-vis de la piroplasmose.** Ils corroborent le cas décrit en 1997 par Camacho et coll[10].

Leur travail porta sur un Fox-Terrier de 3 ans chez lequel on diagnostiqua une piroplasmose neuf mois après une ablation de la rate. L'infection marqua par sa sévérité :outre des symptômes comme hyperthermie, frissons, hémoglobinurie, une intense parasitémie fut observée, ainsi qu'une leucocytose marquée, une thrombocytopénie et une anémie régénérative ; malgré la mise en place rapide d'un traitement spécifique (Imidocarbe), les symptômes s'aggravèrent, faisant apparaître un disfonctionnement rénal qui entraîna la mort de l'animal. Les auteurs associèrent la parasitémie et l'évolution aiguë de la maladie au fait d'avoir subi l'ablation de la rate.

La splénectomie est ainsi reconnue comme le facteur qui entraîne le plus de risques pour le développement d'une grave maladie due à une infection par Babesia.

Une autre étude réalisée en 1995 par Antia et coll.[18] mit également en évidence la sensibilité des chiens splénectomisés vis-à-vis de l'infection à Trypanosoma brucei brucei.

Dans cette étude, 24 chiens, dont 10 ayant subi une ablation de la rate, furent expérimentalement infectés. Le but étant de détecter les antigènes trypanosomiens dans le sérum des chiens splénectomisés ou non, en testant une nouvelle méthode ELISA.

Avant le début de l'expérience, des analyses sanguines confirmèrent que les animaux n'étaient pas déjà infectés.
Le parasite fut injecté par voie intraveineuse, et un examen fut réalisé chaque jour sur tous les chiens afin de vérifier la présence ou non du trypanosome.
On répartit les sujets dans quatre groupes :

- groupe 1 : sujets splénectomisés et infectés,
- groupe 2 : sujets splénectomisés, non infectés,
- groupe 3 : sujets non splénectomisés, infectés,
- groupe 4 : sujets témoins : non splénectomisés et non infectés.

Des échantillons de sang furent prélevés sur chacun des chiens, avant et après infection, et les antigènes de T. brucei furent recherchés à l'aide de la méthode ELISA.

Résultats

La période prépatente relative à l'infection à T. brucei fut plus courte chez les sujets splénectomisés (parasitémie observée 4 jours après l'infection chez les chiens infectés splénectomisés contre 8 jours en moyenne pour les infectés non splénectomisés).
De plus, la parasitémie observée fut plus importante chez les individus ayant perdu leur rate : cette augmentation de la parasitémie est corrélée à la splénectomie, ce qui est en accord avec les résultats de Mc Crorie et coll.

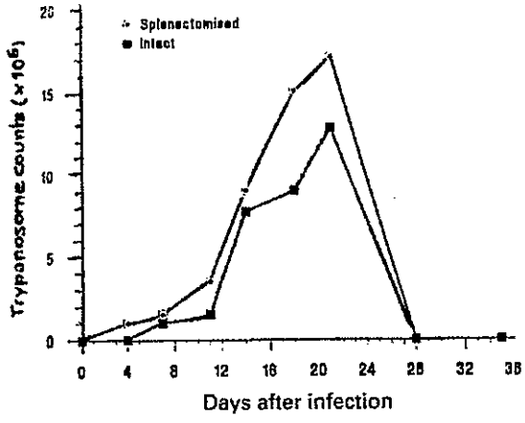

Figure 7 : comparaison des taux d'infestation chez les chiens splénectomisés ou non (6)

Remarques

La rate ne confère aucune protection vis à vis d'une infestation par Erhlichia canis, donc la splénectomie ne change ni l'évolution, ni les manifestations de la maladie.

Enfin, comme une splénectomie permet souvent de détecter une parasitémie jusque-là latente et passant inaperçue, on considère que les animaux donneurs de sang devraient être splénectomisés et déparasités avant leur utilisation.

On peut résumer les effets de la splénectomie par la fragilité relative du chien aux infections et surtout par une incapacité totale à lutter contre toutes parasitoses sanguines (y compris les hémobartonelloses, pourtant plus spécifiques de l'espèce féline).

Chez l'homme, le problème a été plus précisément étudié : l'absence congénitale ou acquise de rate fait courir le risque d'une septicémie foudroyante, même chez un individu en bonne santé. Malgré un traitement approprié aux antibiotiques, la mortalité est de 50 à 80 % lors d'infection déclarée chez l'homme splénectomisé. On considère également que chez l'homme le risque de mortalité infectieuse est augmenté de 50 % chez un splénectomisé, essentiellement par Hemophilus influenzae, Streptococcus pneumoniae et Neisseria meningitidis. Malgré l'utilisation de la vaccination et l'emploi de l'antibioprophylaxie, les infections postopératoires après splénectomie demeurent donc un grave problème.

Pour limiter le risque infectieux lié à la splénectomie, certains auteurs ont ainsi proposé par extrapolation une antibiothérapie prolongée chez les chiens splénectomisés ; ceci paraît peu fondé, car le chien semble bien moins sensible que l'homme et les risques infectieux postopératoires sont généralement couverts par la pratique d'une antibioprophylaxie opératoire (comme pour un patient normal)[44]. L'antibiothérapie devient néanmoins nécessaire chaque fois qu'une infection est suspectée. Les propriétaires d'un animal splénectomisé doivent par conséquent être sensibilisés à ce problème. Toute hyperthermie doit être prise au

sérieux et motiver un examen clinique le plus précoce possible par le vétérinaire traitant et la recherche d'une éventuelle parasitose. La mise en œuvre d'un traitement antibiotique précoce,

et antiparasitaire si besoin, doit aussitôt suivre cet examen. Enfin, lors de soins dentaires, pour éviter une dissémination microbienne, un traitement antibiotique doit systématiquement être instauré.

3.3 Taux de survie post-splénectomie

De nombreux changements (en particulier du point de vue hématologique et immunologique) surviennent donc chez l'individu splénectomisé ; ceux-ci peuvent influencer le taux de survie post-splénectomie. Cependant, un autre élément a une importance capitale dans l'établissement du pronostic : il s'agit de la pathologie qui a motivé l'intervention chirurgicale.

Sprangler et Kass ont trouvé une corrélation entre l'espérance de vie du chien splénectomisé et l'indication de la splénectomie[52].

Au cours de leur étude, ils ont répertorié 500 chiens ayant subi une splénectomie ; des analyses anatomo-pathologiques ont été réalisées sur les 500 rates prélevées, de façon à déterminer précisément, pour chaque chien de l'étude, le type de pathologie splénique rencontré. Ensuite, un suivi au long terme des patients a mis en évidence une étroite relation entre leur espérance de vie et la nature de l'atteinte splénique.

Résultats

Parmi les rates examinées, 257 sur 500 (51,4 %) furent classées « non tumorales », incluant 46 cas (18 %) de splénomégalies généralisées et 206 cas sur 257 (soit 79 %) de splénomégalies de type nodulaire (regroupant des nodules d'hyperplasie et/ou des hématomes).

241 rates sur 500 (48,2 %) présentèrent une splénomégalie néoplasique (diffuse ou localisée), incluant des tumeurs bénignes (11 %) ou malignes (89 %, dont la moitié représentée par les hémangiosarcomes).
2 rates furent non classées.

Deux mois après l'opération, 83 % des sujets exempts d'atteinte tumorale étaient encore en vie, contre 31 % seulement, pour les chiens ayant un hémangiosarcome. Au 20ème mois suivant l'intervention, ces chiffres tombèrent respectivement à 67 % et 7 %.

La majorité des décès de chiens à rate « non tumorale » survinrent au cours de la période postopératoire immédiate ; ils furent attribués au choc et à la détresse respiratoire engendrés par l'hémorragie abdominale suivant la chirurgie.
73 chiens à rate non tumorale moururent au cours de la première année suivant la splénectomie : 19 % de ces décès furent attribués à la pathologie splénique elle-même (les autres décès furent attribués à d'autres étiologies que la pathologie splénique proprement dite)

Parmi les 25 chiens qui présentèrent une congestion splénique modérée, 19 (76 %) étaient encore en vie un an après l'intervention, contre 43 % seulement (6 sur 14) pour les cas présentant une splénomégalie congestive plus sévère (liée à une torsion de la rate) ; dans ce dernier groupe, 63 % des décès survenus furent attribués à des causes variées, et 25 % (2 décès sur 8) représentèrent une mortalité directement imputable à la torsion splénique ou à ses complications (ces 2 décès se produisirent pendant la période postopératoire immédiate) ; un chien (12 %) mourut de causes indéterminées un an après la chirurgie.
Le taux de survie postopératoire semble être intimement corrélé à l'intervalle de temps entre l'apparition de la torsion splénique et la splénectomie. (plus la splénectomie est tardive, plus il y a de tissus nécrosés). Cette étude suggère donc qu'un diagnostic et une splénectomie précoces s'accompagnent d'un taux de mortalité bas et d'un pronostic favorable.

Concernant le groupe des chiens à hémangiosarcomes, des analyses des lésions spléniques révélèrent une certaine uniformité des lésions, du point de vue histo-pathologique ; cependant, il fut observé que la rate des chiens qui avaient survécu le plus longtemps présentait un seul

nodule néoplasique ; les chiens ayant de multiples nodules spléniques néoplasiques étaient morts dans l'année suivant la splénectomie.

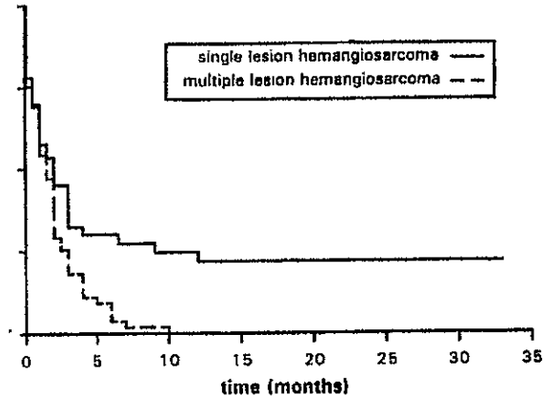

Figure 8 : comparaison des taux de survie des chiens présentant une ou plusieurs lésions spléniques d'hémangiosarcome (17)

Dans ce groupe, la mort fut attribuée au processus néoplasique dans 89 % des cas.
Parmi les 4 % de cas de lymphosarcome splénique (20 sujets sur 500), une différence significative fut constatée entre les chiens à lymphosarcome diffus (espérance de vie moyenne de 2,8 mois, avec 90 % de mortalité dans les 6 mois suivant la splénectomie), et les chiens à lymphosarcome splénique de type nodulaire (espérance de vie de 8,4 mois, avec seulement 28,6 % de mortalité dans les 6 mois post-opératoires).

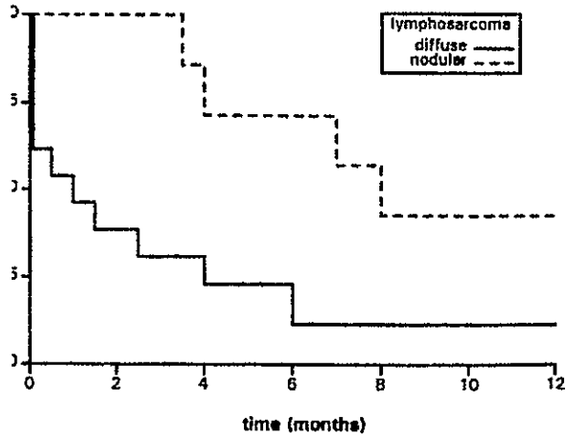

Figure 9 : comparaison des taux de survie des chiens atteints de lymphosarcome splénique nodulaire ou diffus (17)

L'hémangiosarcome de la rate représente l'affection splénique pour laquelle le pronostic est le plus sombre ; l'espérance de vie varie selon le stade d'évolution de la tumeur au moment de la splénectomie, de quelques jours , voire quelques semaines, lorsque des métastases sont déjà visualisables dans l'abdomen, à quelques mois lorsque la tumeur ne semble investir que la rate (Figures 10 et 11).

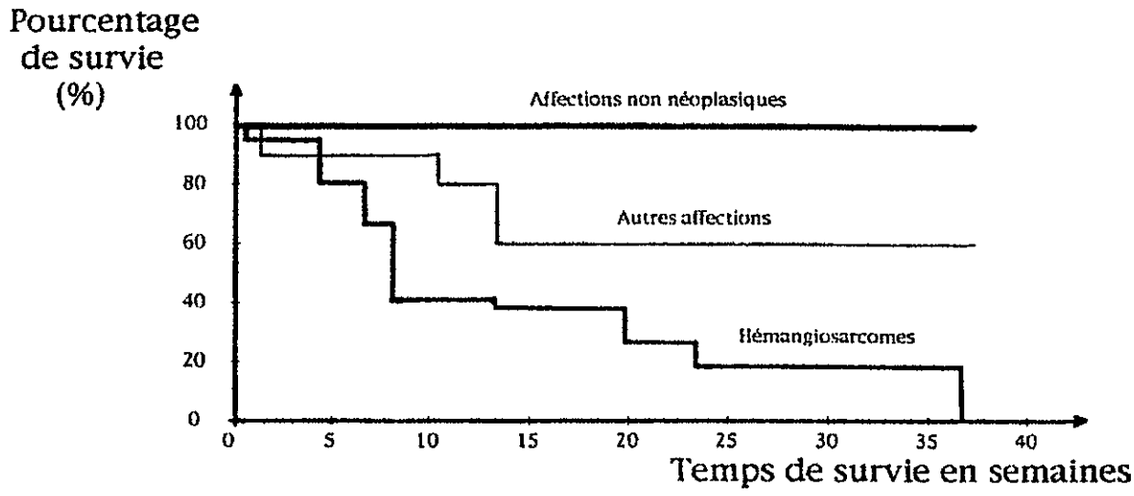

Figure 10 : courbes de survie de Kaplan-Meier après splénectomie selon les affections spléniques chez le chien (11)

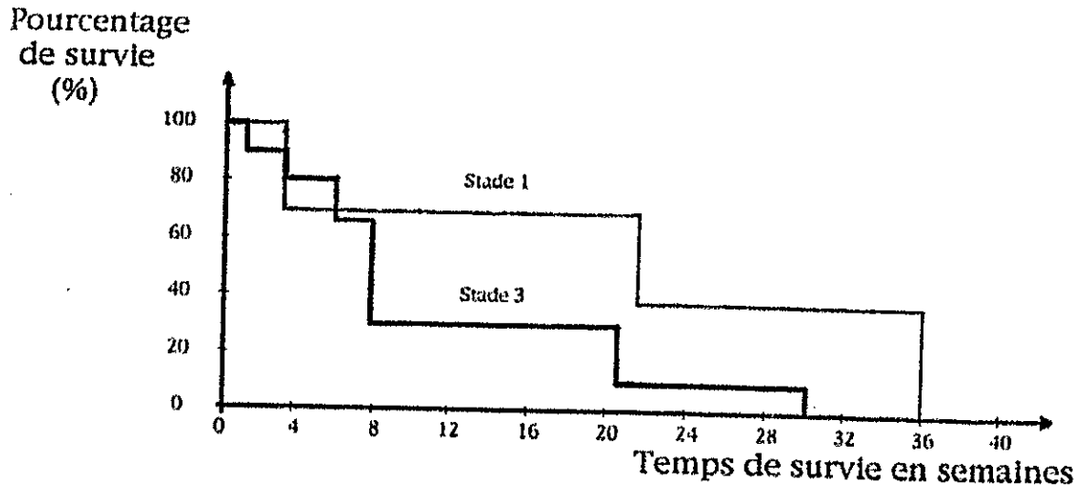

Figure 11 : courbes de survie de Kaplan-Meier après splénectomie selon le stade de développement de l'hémangiosarcome chez le chien (11)

NONNEOPLASTIC 257 (51%)
Nodular splenomegaly 209 (81%)
  Hyperplastic nodule/hematoma 105 (21%)
  Hematoma 59 (12%)
  Hyperplastic nodule 42 (8%)
  Splenitis 3 (1%)
    Abscess (*Staphylococcus*) 2
    Granulomatous (*Myocobacterium*) 1
Uniform splenomegaly 48 (18%)
  Congestion/torsion 25 (5%)
  Arterial thrombosis/infarction 15 (3%)
  Lymphoid atrophy 2 (< 1%)
  Plasmacytosis 2 (< 1%)
  Myeloid metaplasia 2 (< 1%)
  Lymphoid hyperplasia 2 (< 1%)
NEOPLASTIC 241 (48%)
Benign 27 (11%)
  Hemangioma 17 (3%)
  Lipoma/myelolipoma 9 (2%)
  Leiomyoma 1 (< 1%)
Malignant 214 (89%)
  Hemangiosarcoma 122 (24%)
  Lymphosarcoma 20 (4%)
  Undifferentiated sarcoma 17 (3%)
  Fibrosarcoma 9 (2%)
  Leiomyosarcoma 9 (2%)
  Mesenchymoma 9 (2%)
  Myxosarcoma 8 (2%)
  Histiocytic sarcoma 5 (1%)
  Osteosarcoma 3 (< 1%)
  Plasma cell myeloma 1 (< 1%)
  Myeloproliferative disease 3 (< 1%)
  Liposarcoma 1 (< 1%)
  Malignant histiocytosis 6 (1%)
  Metastatic carcinoma 1 (< 1%)
UNCLASSIFIED 2 (< 1%)

Tableau VIII : causes de splénomégalies recensées chez 500 chiens splénectomisés (17)

Toutes étiologies confondues, les auteurs trouvèrent un taux moyen de survie, à 6 mois postopératoires, de 52 %.

Ainsi, ces observations permettent d'établir un lien entre la pathologie splénique et le taux de survie post-splénectomie.
Une autre étude[46] a décrit une moyenne de survie après la splénectomie de 19 jours (avec pour extrême 0 et 480 jours) pour un processus tumoral splénique, et de 338 jours (de 0 à 730 jours) pour l'hématome. Dans cette étude, l'espérance de vie était plus courte pour les chiens atteints d'hématome splénique que pour ceux de la population témoin (en moyenne 617 jours).

On comprend bien l'importance des analyses anatomo-pathologiques effectuées sur les rates prélevées, dans l'établissement d'un pronostic.

CONCLUSION

Dans un passé encore proche, la rate était considérée comme un organe non indispensable à la survie du chien. De ce fait, lors de suspicion d'une affection splénique, les vétérinaires procédaient souvent à une ablation totale, toute splénomégalie constituant une indication majeure de splénectomie.
Depuis quelques années cependant, à la lumière des connaissances concernant les multiples fonctions de cet organe, ainsi que les effets secondaires parfois graves, voire mortels, engendrés par la splénectomie totale, la tendance des chirurgiens est actuellement de conserver la rate autant que faire se peut, intégralement, ou au moins partiellement.
En effet, connaissant la place essentielle qu'occupe cet organe dans la défense de l'organisme, l'épuration du sang et la production et la maturation des cellules sanguines, le vétérinaire sait maintenant qu'il doit éviter une splénectomie totale.

Néanmoins, l'ablation de la rate est nécessaire dans certains cas précis (tumeur isolée à l'organe, torsion, désordres hématologiques auto-immuns) ; ceci suggère donc l'importance d'un diagnostic précis en pathologie splénique : le praticien doit employer toutes les méthodes diagnostiques dont il dispose (examen clinique, radiographie, échographie, examens sanguin, urinaire et médullaire, ponction et biopsies spléniques, laparotomie exploratrice, histologie).

Le vétérinaire doit également prendre conscience que dans le cadre de la pathologie splénique, les symptômes sont rarement spécifiques, et que la splénomégalie, qui apparaît lors d'affections de gravité très variable (du nodule d'hyperplasie à l'hémangiosarcome) ne constitue pas une indication de splénectomie en soi.

En ce qui concerne les conséquences d'une telle intervention, le chien splénectomisé semble présenter une sensibilité accrue aux infections (notamment vis-à-vis des parasitoses sanguines) , et même si les accidents post-opératoires mortels ont surtout été observés en chirurgie humaine, la menace de l'OPSI, septicémie foudroyante se développant après une splénectomie totale, ne doit pas être négligée par le vétérinaire.
D'autre part, compte tenu de l'importance des fonctions spléniques, tout animal splénectomisé doit faire l'objet d'une surveillance étroite tant d'un point de vue immunitaire (infection, parasitisme) que sanguin (numération-formule, frottis sanguin).

Le Professeur responsable
de l'Ecole Nationale Vétérinaire de Lyon

Professeur Didier FAU
Ecole Nationale Vétérinaire de LYON
B.P. 83 - 69280 MARCY L'ETOILE

Vu : Le Directeur
de l'Ecole Nationale Vétérinaire de Lyon

Pour le Directeur empêché,
Le Directeur - Assesseur

Professeur Gilles BOURDOISEAU

Le Président de la thèse
Professeur André MORIN

Professeur J-F CHARY

Vu et permis d'imprimer

Lyon, le 27 MAI 2003

CLAUDE BERNARD LYON I

Pour le Président de l'Université
Le Président du Comité de Coordination des Etudes Médicales,
Professeur F. MAUGUIERE

BIBLIOGRAPHIE

1. ANNIS J., ALLEN A.
Splénectomie, *in* : Atlas de Chirurgie Canine. Ed. Vigot, Paris, 1976, 194-195.

2. BARONE R.
Rate, *in* : Anatomie Comparée des Mammifères Domestiques, T.3, fasc. 1.
Laboratoire d'Anatomie ENV Lyon ed, 1976, 579-592.

3. BARTELS P.
Indications for Splenectomy and post-Opeartive Survival Rate
J. Small Anim. Pract., 1970, 10, 781-785.

4. BARTON C.L.
The spleen :Pathophysiology of Diseases. In Bojrab M.J. :
Pathophysiology in Small Animal Surgery.
Philadelphia, Lea and Febiger ed, 1981, 502-509.

5. BERNARD , LEVY , CLAUVEL, RAIN, SULTAN.
***In* : Abrégé d'Hématologie. Ed Masson, Paris, 1983.**

6. BOTTIGER L.E., EHDAG O., FORSGREN L.
Splenectomy – Indications and results.
Acta. Med. Scand., 1972, 192, n°3, 213-219.

7. BOUQUIER J.J.
Les lendemains de la splénectomie.
Gaz. Med. De France. 1969, 73, n°13, 2681-2690.

8. BRODEY R.S.
Spleen, *In* Archibald : Canine Surgery.
Santa Barbara, American Veterinary Publication ed., 1974, 807-827.

9. BRUNNER S.
La rate des carnivores domestiques et ses anomalies : étude bibliographique.
Th. Doct. Vet., 1993, Nantes, n°25.

10. CAMACHO A.T., PALLAS E., GESTAL J.J, GUITIAN F.J., OLMEDA A.S.
Babesia canis infection in a splenectomized dog.
Bull. Soc. Pathol. Exot. 2001, 94, 1, 17-19.

11. COUTO C.G., HAMMER A.S.
Diseases of the lymph nodes and spleen, dans Ettinger's Veterinary Textbook of Internal Medicine – Diseases of dog and cat, 4th ed.
W.-B. Saunders Company-Philadelphia, 1995.

12. COUTO C.G., GAMBLIN R.M.
Non-neoplastic disorders of the spleen, dans Ettinger's Veterinary Textbook of Internal Medicine–Diseases of the dog and cat, 5th ed.
W.-B. Saunders Company-Philadelphia, 1998.

13. COUTO C.G.
Lymphadenopathy and Splenomegaly. In Small Animal Internal Medicine.
St Louis : Mosby, 1998, p 1207.

14. COUTO C.G.
Splenomegaly.
Am. An. Hosp. Assoc., 52nd Annual Meeting Proceedings, 1985, 342-8.

15. CRANE S.W.
Spleen. In ARCHIBALD J. and CATCOTT E.J. : Canine and feline surgery.
Santa Barbara : American Veterinary Publications. 1984, 499-523.

16. DILLON A.R., HANKES G.H., NACHREINER R.F., REDDING R.W.
Experimental Hemorrage in Splenectomized and Nonsplenectomized Dogs.
Am J Res, 1980, 41 (5), 707-711.

17. DUHAMEL G., SAMAMA M., PROST R.
Les modifications sanguines observées après splénectomie.
Hemostase. 1964, IV, 135-142.

18. EGBE-NWIYI T.N., ANTIA R.E.
Use of monoclonal antibodies for detecting T brucei brucei infection in splenectomized dogs.
J Small Anim Pract 1995, 36, 229-232.

19. EICHNER M.D.
Splenic Function : Normal, Too Much and Too Little.
Am. J. Med., 1979, 66, 311-320.

20. ERSLEV A.J., Mc KENNA P.J.
Effect of splenectomy on red cell production.
Annals of Int. Med. 1967, 67, n°5, 990-7.

21. FREY A.J., BETTS C.W.
A retrospective survey of splenectomy in the dog.
J. Am. Anim. Hosp. Assoc. 1977, 13, 730-734.

22. FURNEAUX R.W.
Surgical Techniques for the Spleen and the Liver.
Vet. Clin. North. Am., 1975, 5, 363.

23. GALLAIS A., WINNINGER A.L., et al.
Elévation du fibrinogène sanguin après splénectomie d'indication hématologique.
Nouv. Presse Médicale 1974, 3, n°6, 321.

24. GERMAIN P., GENTILHOMME D.
Physiologie humaine – cellules sanguines et organes hématopoïétiques.
SIMEP, 1981 (Villeurbanne).

25. GETTY R.
Sisson and Grossman's Anatomy of the Domestic Animals, 5th ed.
Philadelphia : W-B Saunders

26. GINEL P.J., LUCENA R., AROLA J., MARTIN M.P., MOZOS E.
Diffuse splenomegaly caused by splenic abscessation in a dog.
Vet. Rec. 2001 Sep 15; 149(11) : 327-9.

27. GLADE L.M., MERGENHAGEN S.E., ROSENTREICH D.L.
Significant Contribution of Spleen Cells in mediating the Lethal Effect of Endotoxin in vivo.
Infect Immun, 1976, 14, 126.

28. GUELFI J.F.
Modifications hématologiques lors de cancer chez le Chien et le Chat.
Collectif ENV Alfort, Recueil de Médecine Vétérinaire, 1990, 166, 955-963.

29. GUILLERMO-COUTO C.
Diseases of the lymph nodes and the spleen.
In ETTINGER S-J : textbook of Veterinary Internal Medicine. 3rd ed,
Philadelphia : W-B Saunders Company Ed. 1989, 2225-2245.

30. HANEL H.K., COHN J.
Intra erythrocytary enzymes before and after splenectomy.
Clin. Chima. Acta. 1975, 65, n°2, 205-211.

31. HARDIE E.M., VADEN S.L., SPAULDING K., MALARKEY D.E.
Splenic infarction in 16 dogs : a retrospective study.
J. Vet. Intern. Med. 1995 May-Jun; 9(3) : 141-8.

32. HAYES D.M., SPURR Ch.L., HUTAFF L.W., SHEETS J.A.
Post splenectomy thrombocytosis.
Ann. Int. Med. 1963, 58, 259-267.

33. HOSGOOD G.
Splenectomy in the dog : a retrospective study of 31 cases.
J. Am. Anim. Hosp. Assoc. 1987.23 : 275-283.

34. JOHNSON K.A., POWERS B.E., WITHROW S.J., SHEETZ M.J., CURTIS C.R., WRIGLEY M.S.
Splenomegaly in dogs ; predictors of neoplasia and survival after splenectomy.
J. Vet. Intern. Med. 1989,3, 160-166.

35. LACROIX P.
Pathologie et chirurgie de la rate chez le chien.
Thèse Doct. Vet., 1998, Alfort, n°5.

36. LAUDER N., FREUND H., CHARUZI I., GROVER N.B.
The influence of traumatic splenectomy on the volume of human platelets.
Surgery Gynecologie and Obstetrics, 1978, 146, 889-892.

37. LECOUBLET S., BRASSEUR P.
Etudes clinique, biologique et immunologique de la Babésiose, chez des chiens inoculés par Babesia canis.
Bulletin de la Société Française de Parasitologie 2001, tome 19, n°1.
http://www.tours.intra.fr/sfpar/bulletin/2001/lecoublet%203.htm

38. LIPOWITZ A.J., BLUE J., PERMAN V.
The spleen, in SLATTER D.H. : Textbook of Small Animal Surgery
W.-B. Saunders Company Ed., 1985, 1204-1216.

39. Mc BRIDE J.A., DACIE J.V., SHAPLEY R.
The effect of splenectomy on the leucocyte count.
Brit. J. Haematol. 1968, 14, 225-211.

40. MAGNOL J.P. et coll.
Les tumeurs de la rate. *In* : Cancérologie clinique du chien, 1998, 177-181.

41. MARINO D.J.
Diseases of the Spleen. In Kirk's Curent veterinary therapy XIII : Small Animal Practice. Hardcover, W.B. Saunders : 520-524.

42. MARINO D.J., MATTHIESEN D.T., FOX P.R., LESSER M.B.
Ventricular Arrhythmias in Dogs Undergoing Splenectomy : A Prospective Study.
Am. Coll. Vet. Surg. 1994, 23, 101-6.

43. MILLARD R.E., BANERJEE D.K.
Changes in T and B blood lymphocytes after splenectomy.
Clin. Pathol. 1979, 32, n°10, 1045-9.

44. MOISSONNIER P.
L'antibioprophylaxie en chirurgie.
Rec. Méd. Vet. 1990, 166, 327-333.

45. PECHEREAU D., LANORE D., MARTEL P.H.
Le Myélome Multiple : mise au point à partir de neuf cas.
Prat. Méd. Chir. Anim. Comp., 1991, 26 (4), 369-378.

46. PRYMAK C., MACKEE L.J., GOLDSCHMIDT M.H., GLICKMAN L.T.
Epidemiologic, clinical, pathologic, and prognosis characteristics of splenic hemangiosarcoma and splenic hematoma in the dogs : 217 cases (1985).
J. Am. Vet. Med. Assoc. 1988, 193, 706-711.

47. RICHARDSON E.
Hematological and Biochemical Changes and results of Aerobic Bacteriological Culturing in Dogs undergoing splenectomy.
J. Am. Anim. Hosp. Assoc. 1996; 32, 199-210.

48. ROBERTSON J.L., NEWMAN S.J.
Disorders of the Spleen, In Schalm's Veterinary Hematology 5th ed., 45, 272-7.

49. SAVRY C.
Les conséquences hématologiques de la splénectomie.
Thèse Doct. Pharm., 1986, Paris.

49. SCHILLING R.F.
Hereditary spherocytosis : a study of splenectomized persons.
SEMINARS-IN. HEMAT. 1976, 13, n°3, 169-176.

50. SPANGLER W.L., CULBERTSON M.R.
Prevalence, Type and importance of splenic diseases in dogs : 1480 cases (1985 – 1989).
J. Am. Vet. Med. Assoc., 1992, 200 (6), 829-834.

51. SPANGLER W.L., KASS P.H.
Pathologic Factors Affecting Postsplenectomy Survival in Dogs.
J. Vet. Intern. Med. 1997, 11, 166-171.

52. TRAUB A., GIEBINK G.S., KUNI C.C., BREKKE M.L., EDLUND D.
Splenic reticuloendothelial function after splenectomy, spleen repair and spleen autotransplantation.
New England J. Med. 1987, 194, 103-6.

BIBLIOGRAPHIE DES ILLUSTRATIONS

1. **AMMAN, SEIFERLE, PELLONI**
In : Atlas d'Anatomie Topographique Chirurgicale du Chien.
Ed. Point Vet., Maisons Alfort, 1978.

2. **BARONE R.**
Rate. *In :* Anatomie Comparée des Mammifères Domestiques, T.3, fasc.1.
Laboratoire d'anatomie ENV Lyon ed, 1976, 292.

3. idem.- 488.

4. **BROWN N.O., PATNAIK A.K., MACEWEN E.G.**
Canine hemangiosarcoma : retrospective analysis of 104 cases.
J. Am. Vet. Assoc. 1985, 186.

5. **BRUNNER S.**
La rate des carnivores domestiques et ses anomalies : étude bibliographique.
Th. Doc. Vét., Lyon, 1993.

6. **EGBE T.N., ANTIA R.E.**
Use of monoclonal antibodies for detecting T brucei brucei infection in splenectomized dogs.
J. Small Anim. Pract. 1995; 36: 231.

7. **EVANS H.E.**
Miller's anatomy of the dog.
Philadelphia : WB Saunders Company Ed. 1993.

8. **GUELFI J.F.**
Sémiologie de la rate. Compte rendu du congrès CNVSPA, Paris. 1992,1.

9. GUILLERMO-COUTO C.
Diseases of the lymph nodes and the spleen. *In* ETTINGER S.J. : Textbook of Veterinary Internal Medicine. 3rd ed.
Philadelphia : WB Saunders Company Ed. 1989.

10. HAMMER A.S., GUILLERMO-COUTO C.
Diagnosis and treating canine hemangiosarcoma.
Vet. Med. 1992, 87.

11. JOHNSON K.A., POWERS B.E., WITHROW S.J., SHEETZ M.J., CURTIS C.R.
Splenomegaly in dogs; predictors of neoplasia and survival after splenectomy.
J. Vet. Intern. Med. 1989, 30.

12.LACROIX B., MOISSONNIER P., PLANTE J.
La torsion du pédicule vasculaire de la rate.
Point Vét. 1994,25 (157).

13.LIPOWITZ A.L., BLUE J., PERMAN V.
The spleen. *In* SLATTER D.H. : Textbook of small animal Surgery.
Philadelphia : WB Saunders Company Ed. 1985.

14.MACWILLIAMS P.S.
The Splenic parenchyma. In COWELL R.L., TYLER R.D. : Diagnosis Cytology of the dog and cat.
Goleta: American Veterinary Publications Inc. 1989.

15.RICHARDSON E.F., BROWN N.O.
Hematological and Biochemical Changes and Results of Aerobic Bacteriological Culturing in Dogs Undergoing Splenectomy.
J. Am. Anim. Hosp. Assoc. 1996; 32, 202-5.

16.ROUX F., N'GUYEN F.
Principales affections spléniques.
L'Action Vét., nov. 2002, n°1619, 13.

17.SPANGLER W.L., KASS P.H.
Pathologic Factors Affecting Postsplenectomy Survival in Dogs.
J. Vet. Intern. Med. 1997; 11: 167.

ANNEXES

SPLENECTOMIE TOTALE

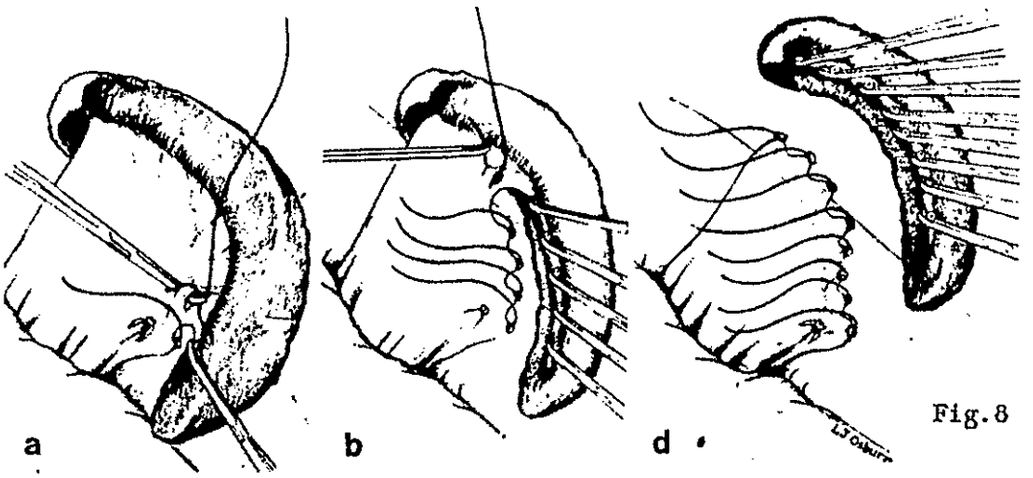

Fig.8

a; l'artère splénique située dans le ligament gastro-splénique est ligaturée, b; les vaisseaux courts pénétrant dans le hile sont successivement ligaturés. Les chefs des ligatures du côté omental sont longs, et les vaisseaux de la partie splénique sont clampés, c; la veine splénique est ligaturée en dernier, et la rate est retirée.

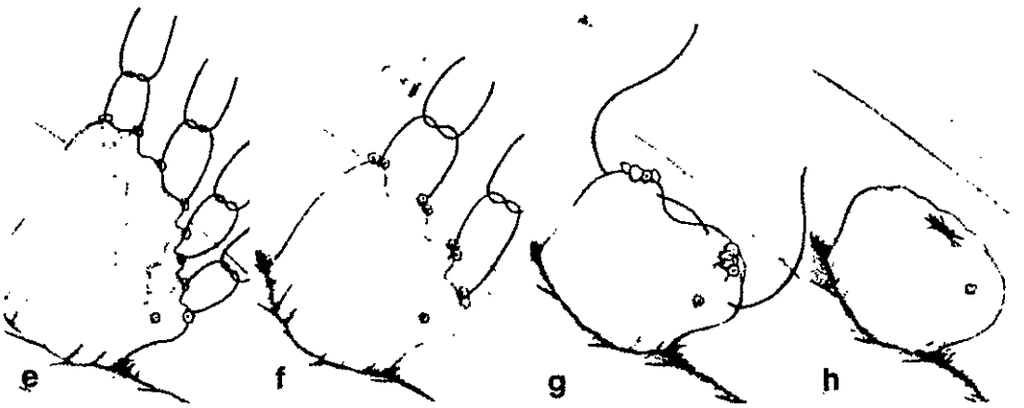

e-g; en nouant successivement les chefs des ligatures, le ligament restant se retrouve invaginé, ce qui limite la formation ultérieure d'adhérences entre celui-ci et le péritoine.

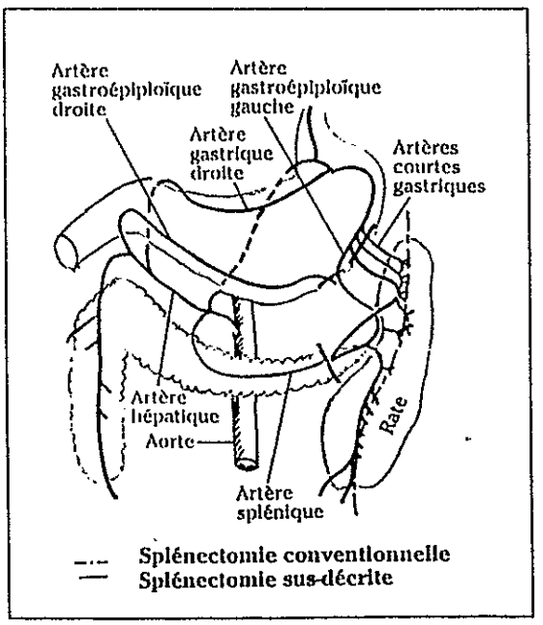

Fig.9

Méthode plus rapide; ligature de l'artère splénique, de l'artère gastro-épiploïque gauche et des artères courtes gastriques.

SPLENECTOMY
Rapid Technique

Splénectomie totale: technique rapide

Fig. 10

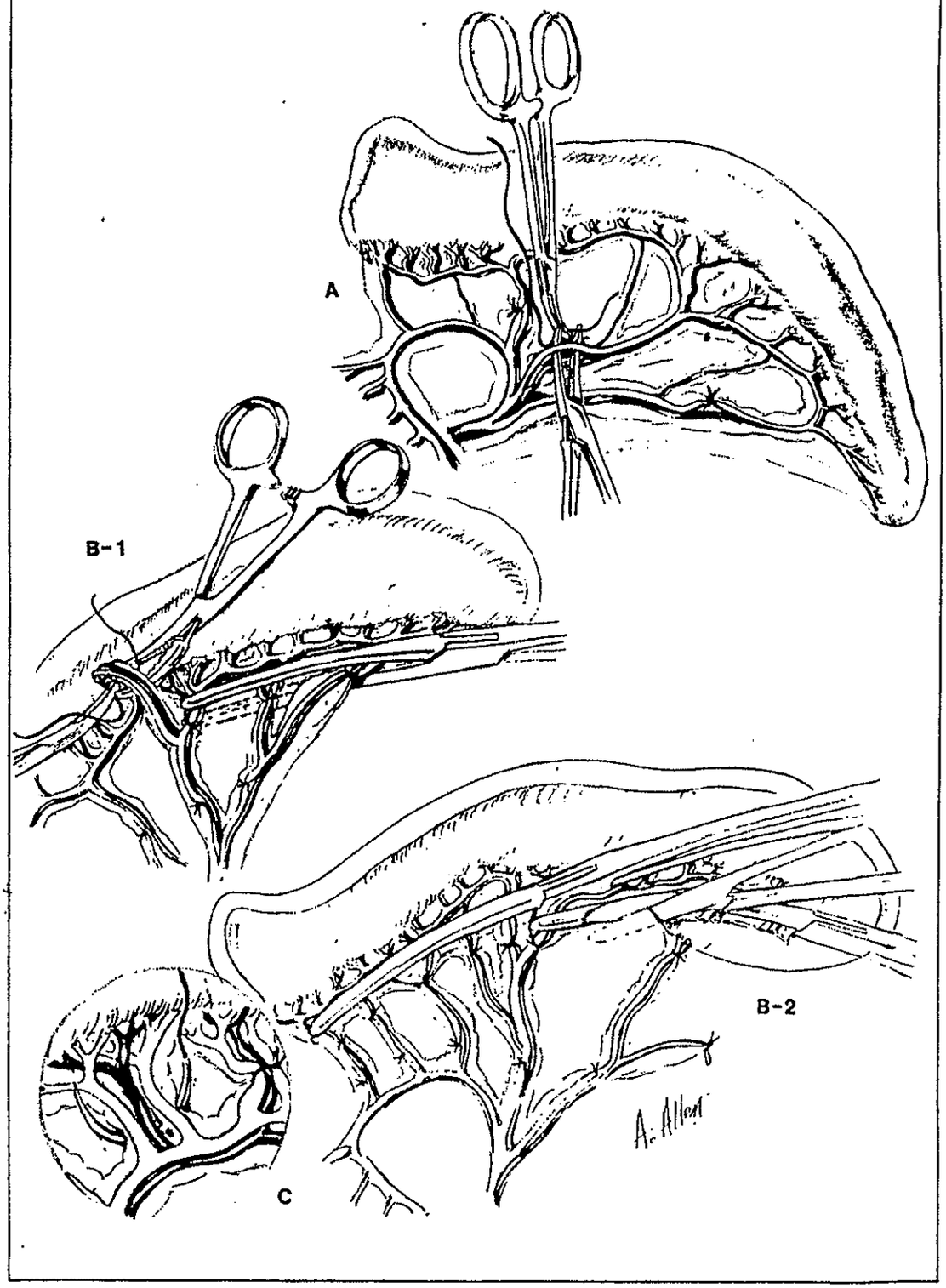

A; les principales artères soléniques et le premier rameau provenant de l'artère gastroépiploïque gauche sont tout d'abord ligaturées, afin d'éviter que la rate ne se gorge de sang. L'artère gastroépiploïque droite et l'arcade longeant la grande courbure de l'estomac doivent être conservées.

B; les plus grosses artères et veines situées juste en avant (proximalement) de l'arcade vasculaire du hile sont ligaturées une seule fois. Des forceps de Rochester-Carmalt sont utilisés pour clampés chacun plusieurs vaisseaux distalement aux ligatures, puis on coupe entre les ligatures et les forceps.

C; les petits vaisseaux peuvent être ligaturés en passant une aiguille entre deux ou trois vaisseaux, en les ligaturant en masse, et en essayant d'y incorporer le moins possible d'omentum;

Figure 9:

Splénectomie totale simplifiée:

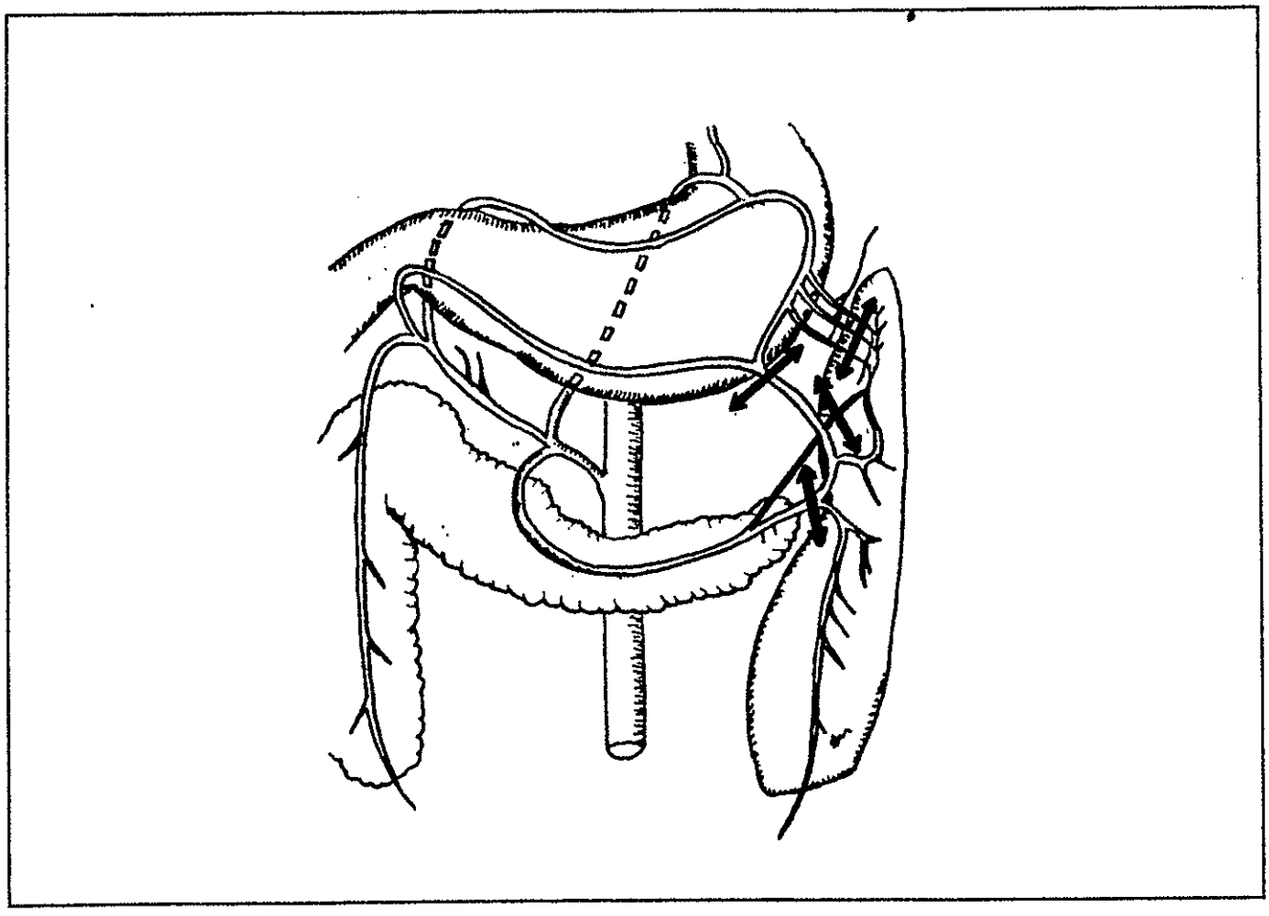

⟷ : Emplacement des ligatures.

Figure 10:

Splénectomie totale simplifiée lors de torsion du pédicule vasculaire de la rate:

(23)

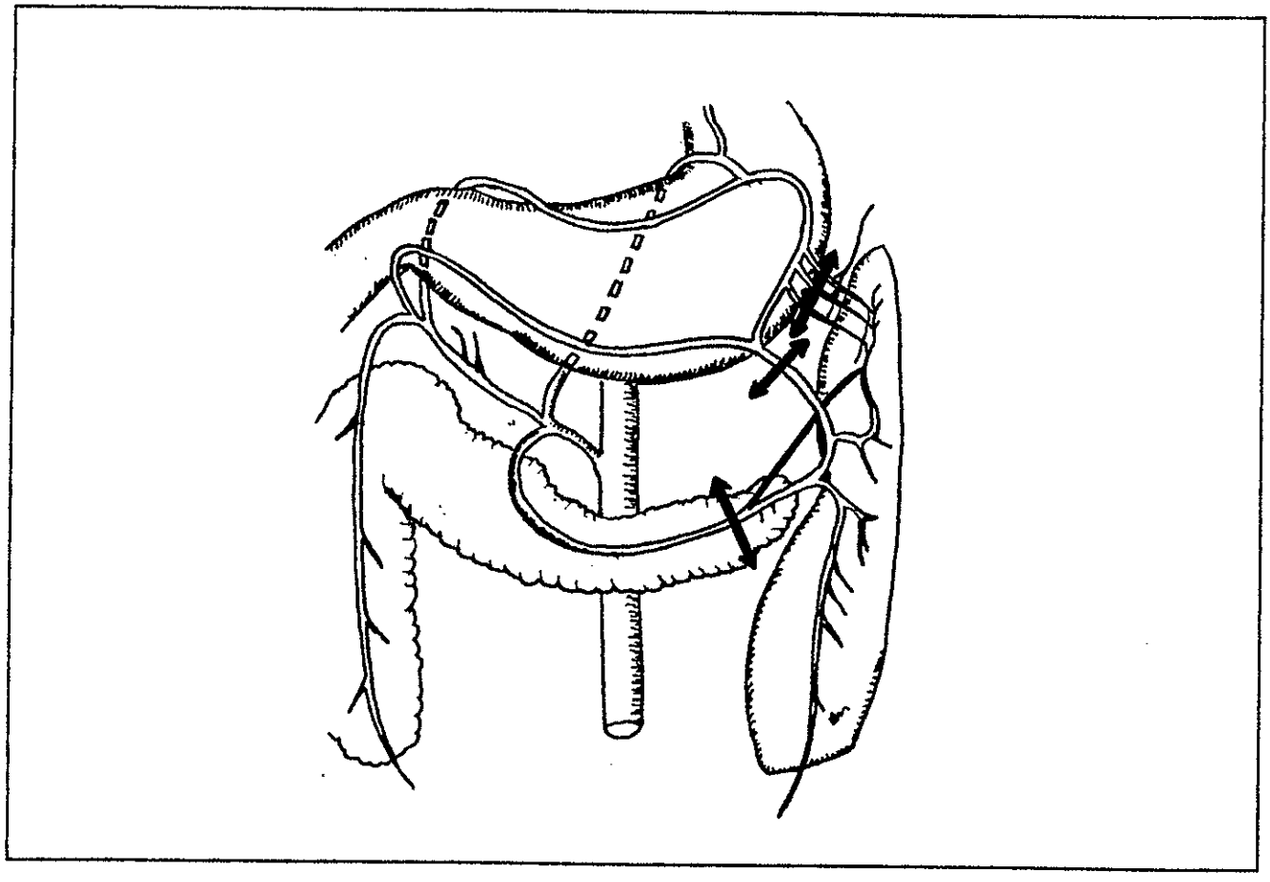

: Emplacement des ligatures.

6.4.2 TECHNIQUE OPERATOIRE

6.4.2.1 LAPAROTOMIE

L'ouverture abdominale doit être suffisamment grande pour permettre une manipulation facile de l'organe, une bonne mise en évidence des vaisseaux qui l'irriguent et le retrait aisé de l'organe.

En effet, lorsque l'on est en présence d'**une rate hypertrophiée** (par un hématome, une tumeur), l'opération est plus délicate et il faut absolument ***éviter d'écraser ou de comprimer l'organe au moment de son extraction.***

D'autre part, ***un déplacement trop brutal de la rate*** provoque un remplissage rapide des vaisseaux splanchniques jusque-là comprimés, et ce phénomène est parfois à l'origine d'**une grave hypotension** qui peut être mortelle.

Enfin, **une rupture accidentelle d'un néoplasme splénique** entraîne une hémorragie sévère et la dissémination de cellules tumorales dans l'abdomen.

C'est pour toutes ces raisons que l'incision de laparotomie peut s'étendre de l'appendice xyphoïde au pubis.

6.4.2.2 LIGATURES

Le plus près possible de la rate, **on ligature en double les petits vaisseaux hilaires**, en prenant soin d'épargner les vaisseaux irriguant le lobe gauche du pancréas et l'artère gastro-épiploïque gauche.

Si cela s'avère nécessaire, on peut ligaturer cette dernière, car **il existe une circulation collatérale** qui compense cette perte d'irrigation.

Lipowitz[22] recommande de **commencer par l'extrémité distale de la rate** et de terminer par l'extrémité proximale. On utilise *du fil non résorbable*, ou encore, *des clips hémostatiques.*

Au cours de cette étape, **il faut veiller à ne pas prendre la paroi de l'estomac dans les pinces, puis dans les ligatures**. Car ceci entraînerait une nécrose de la muqueuses et l'apparition de fistules stomacales suivies d'une péritonite. D'autre part, **il est utile de conserver un maximum d'épiplon.**

6.4.2.3 RETRAIT DE LA RATE ET FERMETURE DE LA CAVITE

Les ligatures étant en place, la rate est retirée de l'abdomen avec précaution. On examine alors plus facilement les ligatures et les autres organes de la cavité. **Tout saignement doit être enrayé par une pression digitale ou par l'ajout de ligatures supplémentaires**.

Lorsque l'on réalise **l'ablation d'une rate tumorale**, on recherche ***la présence de métastases sur les tissus voisins***, en particulier, sur l'épiplon, sur le foie et le pancréas, ainsi qu'***une hypertrophie des noeuds lymphatiques spléniques ou hépatiques.*** **L'épiplon** est souvent adhérent à une rate néoplasique, on en retire donc une partie qui peut être importante.

Avant de refermer la paroi abdominale de manière standard, on vérifie une dernière fois qu'il n'y a pas d'hémorragie; éventuellement, **on rince le lit splénique** avec une solution saline tiède et stérile que l'on réaspire ensuite.

6.4.3 AUTRES TECHNIQUES

6.4.3.1 UNE DEUXIEME METHODE

Hosgood [19] propose une méthode qui permet de gagner du temps, mais en dépit d'une dévascularisation de la portion de paroi gastrique irriguée par les artères gastriques courtes et l'artère gastro-épiploïque gauche.

Il s'agit de ligaturer individuellement et en double les artères spléniques ventrales et dorsales au-delà de l'origine des branches pancréatiques et de l'artère gastro-épiploïque gauche. Les vaisseaux gastriques courts et ceux du grand omentum sont ensuite répartis entre les ligatures. Le ligament gastro-splénique est divisé en plusieurs parties.

Aucun effet secondaire n'a pu être associé à cette perte d'irrigation: une expérimentation, comparant la technique classique et celle-ci, conclue à ***une baisse de perfusion tissulaire des zones irriguées*** par les artères gastriques courtes et l'artère gastro-épiploïque gauche, ***mais sans lésion de la paroi de l'estomac***. La perfusion gastrique demeure suffisante grâce au développement d'**une circulation collatérale** issue des branches de l'artère hépatique nommées artère gastro-épiploïque droite et artère gastrique droite.

I C/ LA TORSION DU PÉDICULE VASCULAIRE DE LA RATE:

La torsion du pédicule vasculaire de la rate, abusivement appelée "torsion de rate", est une affection peu fréquente chez le chien . Dans une étude réalisée par Guillermo Couto (tableau III) sur 130 chiens présentant une splénomégalie, seuls 8 (soit 6%) présentaient une torsion du pédicule vasculaire. Cette affection semble affecter essentiellement les chiens de grandes races, et plus particulièrement les bergers allemands et les danois, sans prédisposition de sexe, ni d'âge (moyenne d'âge: 5-6 ans) (4,20,21,30,40). Cette dernière constatation est relativement importante lors du diagnostic différentiel, sachant que les splénomégalies sont, chez le chien, essentiellement d'origine tumorale à un âge moyen de 10 ans.

Chez le chien, la torsion du pédicule vasculaire de la rate peut se présenter sous forme aiguë ou chronique, associée ou non à une dilatation-torsion de l'estomac.

La torsion du pédicule splénique est également décrite chez l'homme. D'après Azoulay et Gossot (1), seuls 160 cas avaient été répertoriés dans le monde jusqu'en 1987. La femme semble plus souvent atteinte que l'homme pour des raisons essentiellement étiologiques.

I C 1/ Origine et conséquences de la torsion du pédicule splénique:

L'origine de cette affection est à l'heure actuelle encore inconnue.

La rate du chien est relativement mobile et maintenue en place par les seuls ligaments gastrosplénique et splénocolique (figure 5). Chez le chien, la torsion du pédicule vasculaire de la rate est très souvent consécutive à une dilatation-torsion de l'estomac (7,38). La rate est en effet entraînée par l'estomac dans sa rotation. La rotation stomacale s'effectue en trois temps (rotation de 90° dans le sens des aiguilles d'une montre, bascule caudale du fundus puis rotation jusqu'à 270-360°) (29). Lors du deuxième temps du volvulus, la rate bascule dans la partie caudale de l'abdomen et même si la dilatation stomacale ne se poursuit pas, elle reste dans cette position. A la longue, une laxité ligamentaire s'installe et la rotation de la rate autour de son pédicule vasculaire n'est plus qu'une question de circonstances (14).

On peut mettre en relation cette hypothèse avec les observations réalisées par Frendin et al (12) chez le chien. On considère généralement que la dilatation précède la torsion stomacale. Or, ces auteurs ont décrit quelques patients présentant des troubles digestifs (vomissements,

anorexie, ...) attribués à la présence d'un volvulus stomacal mis en évidence par gastrographie à double contraste sans qu'une dilatation de l'organe ne soit présente. On est donc en droit de penser que dans de tels cas, la rate a suivi le mouvement de l'estomac et que, par conséquent, la torsion du pédicule splénique peut survenir sans épisode de dilatation-torsion de l'estomac, c'est à dire d'une manière répertoriée comme "isolée" (23).

La présence d'anomalies congénitales, telle que l'absence des ligaments a été également proposée pour expliquer cette affection. On considère aussi qu'elle peut être en relation avec des antécédents traumatiques ou des distensions ligamentaires (22,26) survenant pendant la gestation (comme cela est la cas lors de grossesse chez la femme).

La conséquence immédiate de la torsion du pédicule vasculaire de la rate est une occlusion veineuse et lymphatique totale, par compression des vaisseaux efférents. Les artères ayant une paroi plus épaisse, ne sont que partiellement occluses (20,25,26). Il s'en suit une accumulation de sang dans la pulpe rouge de la rate, c'est la période d'infarcissement. Si la torsion persiste, une thrombose veineuse s'installe, ainsi qu'une occlusion artérielle totale entraînant l'ischémie progressive de la rate.

I C 2/ Symptômes: (tableau X)

La torsion primitive du pédicule vasculaire de la rate se traduit cliniquement par des symptômes très peu spécifiques. Elle entre donc dans les origines potentielles du syndrome "douleur abdominale aiguë" (syndrome "abdomen aigu" des anglo-saxons).

La forme aiguë se manifeste tout d'abord par une douleur abdominale aiguë, extériorisée par une impossibilité à rester dans une même position (sensation d'inconfort). Rapidement s'installent des signes de choc et de collapsus cardio-vasculaire (dépression, tachycardie, tachypnée, pâleur des muqueuses et augmentation de leur temps de recoloration) (26,40). On note parfois des vomissements et un ptyalisme (17).

La forme chronique présente un tableau clinique encore plus variable. Anorexie, léthargie, perte de poids, vomissements intermittents, et douleur abdominale en sont les principaux signes. On note parfois une polyuro-polydipsie. Enfin, l'hémoglobinurie et la protéinurie sont fréquemment rencontrées (40).

Tous ces symptômes sont donc fort peu spécifiques, et le plus souvent, seuls certains d'entre eux sont exprimés. Ceci explique que certaines torsions du pédicule splénique n'aient été diagnostiquées que 8 mois après l'apparition des premiers symptômes (30,38).

Tableau X:

Principaux symptômes lors de torsion du pédicule vasculaire de la rate, et leurs fréquences:

(23)

Forme Aiguë:		Forme Chronique:	
Douleur abdominale	+++	Anorexie	+++
Inconfort abdominal	+++	Douleur abdominale	+++
Tachycardie	++	Léthargie	+++
Tachypnée	++	Amaigrissement	++
Anémie	++	Anémie	++
Dépression	++	Deshydratation	++
Hypersalivation	+	Hémoglobinurie	++
Asthénie	+	Splénomégalie marquée	++
Distention abdominale	+	Vomissement	++
Vomissement	+	Tachycardie	+
Anorexie	+	Tachypnée	+
		Hyperthermie	+
		Polyuro-polydypsie	+
		Ictère	+
		Hématurie	+
		Diarrhée	+
		Distension abdominale	+

Très fréquents: +++ fréquents: ++ possibles: +

I C 3/ Examens complémentaires:

I C 3 a/ L'imagerie médicale:

I C 3 a 1/ La radiographie abdominale:

Tout comme pour les tumeurs vasculaires et les hématomes, la radiographie abdominale n'est pas suffisante pour établir avec certitude le diagnostic de torsion du pédicule vasculaire splénique: elle permet uniquement de la visualiser d'une masse médioventrale, et l'absence de l'ombre normale de la rate.

La torsion du pédicule vasculaire de la rate se traduit par des modifications radiographiques que l'on peut répertorier en trois catégories :

Diminution du contraste abdominal:
Elle est secondaire à la transsudation intra-péritonéale qui apparaît communément, 24 à 48 heures après la torsion (41).

Déplacement d'organes abdominaux:
*L'intestin grêle est déplacé caudalement. Dans certains cas, les anses intestinales se retrouvent cranialement et dorsalement à la rate.
*L'estomac est de petite taille et ne contient que peu de gaz. Sa portion pylorique est déplacée vers la gauche, le fundus déplacé cranialement.
*Chez l'homme, des radiographies avec contraste, transit baryté et urographie intraveineuse ont montré respectivement un déplacement antéromédial de la courbure splénique du colon et une compression urétrale, associé à une élévation du rein gauche (22).

Ces images sont, en fait, caractéristiques de la présence d'une masse abdominale et ne font donc que confirmer l'examen clinique. Ainsi, c'est la palpation abdominale qui est riche en renseignements cliniques, car elle permet à la fois de mettre en évidence la masse abdominale, de la localiser parfois avec précision, et de noter sa mobilité par rapport aux organes environnants.

Modification de la position, taille et forme de la rate:
*Une masse abdominale, et l'absence de la silhouette de la rate en sa position normale peuvent suggérer une splénomégalie.
*Quand le contraste abdominal est suffisant pour identifier la rate, celle-ci apparaît, en vue de profil, généralement incurvée, en forme de "C", dans la partie centrale de l'abdomen (41). Cette constatation suffit à évoquer la torsion du pédicule vasculaire de la rate. Une visualisation convenable des

contours de la rate lors de torsion est néanmoins peu fréquente du fait de la présence de l'épanchement.

*Parfois, de multiples petites ponctuations radiotransparentes peuvent être visibles sur la rate. Elles traduisent la présence de gaz splénique, vraisemblablement produit lors de la nécrose de la rate (41).

Ainsi, même si le déplacement d'organes abdominaux n'est pas spécifique de la torsion de l'estomac, la perte de l'ombre du corps de la rate en sa position normale, l'incurvation, en "C", de la rate en une position anormale, et la présence de bulles de gaz permettent de suggérer une torsion du pédicule vasculaire splénique.

Le diagnostic définitif de la torsion peut être établi, chez l'homme, par splénoartériographie; elle permet en effet, d'une part, de localiser les artères spléniques torsadées, d'autre part, de mettre en évidence l'état de stase de la rate par le maintien du produit de contraste dans le parenchyme splénique. Cette technique n'a, à notre connaissance, jamais été utilisée chez l'animal.

I C 3 a 2/ L'échographie:

Lors de torsion du pédicule vasculaire de la rate, le parenchyme splénique est homogène, mais moins échogène que la normale. Cette hypoéchogénicité diffuse, associée à l'augmentation de volume de la rate n'est cependant pas un critère spécifique, car il peut traduire un état de congestion active ou passive de la rate, ou une infiltration cellulaire diffuse. Les principales causes d'hypoéchogénicité du parenchyme splénique sont répertoriées dans le tableau IX.

La visualisation des vaisseaux hilaires et spléniques représente une étape importante dans l'établissement du diagnostic. Lors de la torsion du pédicule vasculaire splénique, les veines et artères hilaires apparaissent anormalement dilatées; la rate semble de plus être parfois constituée de petites lignes parallèles hyperéchogènes, qui séparent des zones de moindre échogénicité. Cette image correspond certainement aux vaisseaux dilatés du parenchyme splénique, qui se superposent à la congestion diffuse de la rate et aux sinus spléniques hypertrophiés (22). Cette visualisation semble spécifique de la torsion, puisqu'elle n'a jamais été décrite hors de ce contexte.

Dans la plupart des cas, malheureusement, un épanchement abdominal rend la visualisation des vaisseaux hilaires et spléniques difficile. D'autres examens complémentaires doivent alors être envisagés.

I C 3 b/ L'hémogramme:

L'examen de la morphologie des hématies, des leucocytes et des plaquettes et la recherche de cellules anormales dans le sang périphérique doivent précéder la numération-formule sanguine (27). Cela permet, d'une part, de distinguer les splénomégalies dues aux parasites sanguins (tableau XI) - ce sont essentiellement des splénomégalies diffuses -, d'autre part, de déterminer les atteintes spléniques spécifiques de l'apparition de certaines cellules sanguines anormales. Ainsi, la mise en évidence d'acanthocytes signe la présence d'un hémangiosarcome, et celle de sphérocytes d'une anémie hémolytique (37).

La torsion aiguë du pédicule vasculaire de la rate entraîne peu de modifications hématologiques, qualitativement et quantitativement, compte tenu de la rapidité d'apparition du syndrome. Toutefois, certains animaux présentent une leucocytose neutrophilique modérée avec des valeurs basses, mais dans les normes, d'hémoglobinémie et d'hématocrite (26).

En revanche, lors de la torsion chronique, l'hémoglobinémie et l'hématocrite sont très faibles (hématocrite de l'ordre de 20 p.cent). L'étude qualitative du sang révèle des anomalies de la morphologie des hématies, comme la présence d'un noyau, de corps de Howell-Jolly, voire de simples fragments érythrocytaires. Cette constatation s'explique notamment par l'abolition d'une des fonctions essentielles de la rate qu'est la filtration cellulaire ou "nettoyage" du sang. On note ainsi une faible polychromasie, une poïkilocytose, une anisocytose érythrocytaire, la présence de macroplaquettes et de cellules de la lignée leucoérythroblastocytaire (40). On peut donc, à priori, supposer l'existence d'une anémie hémolytique.

Cette hypothèse se confirme souvent par l'étude quantitative du sang, par la mise en évidence d'une anémie normochrome, normo- ou macrocytaire régénérative, associé à une leucocytose neutrophilique hyperrégénérative avec déplacement vers la gauche de la courbe du leucogramme (30). Si la leucocytose s'explique aisément par l'inflammation créée par la stase splénique, il n'en est pas de même de l'anémie hémolytique. La complication majeure de la torsion, la coagulation intravasculaire disséminée (C.I.V.D.), permet toutefois d'émettre une hypothèse. Alors que l'anémie peut simplement s'expliquer par la stase splénique, l'hémolyse pourrait être liée à la fragmentation mécanique des cellules par la fibrine intraluminale (40). Cependant, si l'anémie hémolytique apparaît comme une composante majeure de la torsion du pédicule splénique, elle n'est pas spécifique de cette affection (tableau XII).

Enfin, on constate souvent une thrombocytopénie, qui s'explique aisément par le rôle physiologique de la rate de réserve de plus de 30 p.cent des plaquettes du sang circulant (20).

I C 3 c/ La biochimie sanguine:

La biochimie du sérum sanguin est peu modifiée; toutefois, on constate souvent lors de torsion une forte augmentation du taux de la phosphatase alcaline sérique (jusqu'à 900 UI/l, alors que l'intervalle des valeurs normales est, chez le chien, 30 à 120 UI/l) (22,26,30,37,40,41). Des expériences de ligatures des artères spléniques ont établi que cette augmentation s'observe systématiquement lors d'infarcissement de la rate (26). Inversement, rien ne permet de conclure à l'existence d'un infarcissement splénique lors de l'augmentation du taux de la phosphatase alcaline. Cette augmentation est d'ailleurs difficile à expliquer lors de torsion du pédicule vasculaire de la rate.

Certains auteurs ont parfois constaté une augmentation du taux de transaminase alanine sérique (41).

Plus tardivement, la résorption progressive de l'hémoglobine des hématies contenues dans la rate engendre une élévation de la bilirubinémie et de la bilirubinurie.

D'un point de vue plus général, la mesure des constantes rénales (urée/créatinine) est indispensable pour apprécier les effets de la torsion sur le rein et surtout pour établir un pronostic. L'insuffisance rénale peut être prérénale et liée au choc; elle peut également être rénale. Elle est alors à relier aux effets néphrotoxiques de l'hémoglobine. Cette insuffisance rénale peut être responsable du décès de l'animal dans le mois qui suit la splénectomie (40).

I C 3 d/ Le splénogramme:

Lors de torsion du pédicule vasculaire de la rate, le prélèvement est presque exclusivement constitué d'érythrocytes. Il est toutefois préférable, avant toute conclusion hâtive, de vérifier cette observation en multipliant les prélèvements à l'aiguille fine, afin d'exclure le risque de ponction d'un sinus splénique.

I C 3 e/ L'analyse d'urine:

L'analyse d'urine n'apporte aucune information spécifique sur la torsion du pédicule vasculaire de la rate. Cependant, lors de torsion chronique, on constate souvent une hémoglobinurie, qui pourrait être une conséquence directe de l'hémolyse intravasculaire ou intrasplénique. On note parfois une protéinurie et une bilirubinurie qui tendent à conforter cette hypothèse (17,26).

Ces examens complémentaires permettent de confirmer l'hypothèse de torsion du pédicule vasculaire de la rate au sein des splénomégalies; mais la plupart d'entre eux ne sont pas pathognomoniques de cette affection. Il arrive, de plus, qu'un épanchement péritonéal masque les images radiographiques et échographiques caractéristiques ou que les modifications hématologiques et biochimiques ne soient pas encore décelables. Seule une laparotomie exploratrice peut alors confirmer l'hypothèse, tout en représentant le premier temps du traitement.

L'observation directe des veines et artères spléniques oriente alors la conduite chirurgicale et permet de choisir entre la détorsion du pédicule et la splénectomie.

I C 4/ Traitement:

Certains auteurs recommandent de détordre le pédicule, lorsque les artères et les veines spléniques ne sont pas thrombosées (26). Cette technique ne peut réellement s'envisager qu'en présence d'une torsion aigu du pédicule vasculaire de la rate et nécessite une observation très méticuleuse des vaisseaux sanguins. S'il est vrai que cela permet de sauver la rate, il y a toutefois un inconvénient majeur: la détorsion du pédicule entraîne la libération dans la circulation périphérique de substances toxiques vasoactives, et autres produits de nécrose, accumulés lors de la congestion de la rate, et provoquant un effet cardiodépressif immédiat (7); cet effet est, par ailleurs, potentialisé par la libération des toxines produites lors de l'ischémie des viscères et du pancréas (40). Enfin, certains cas de détorsion du pédicule splénique ont présenté des récidives, quelques jours après la chirurgie (30).

D'autres auteurs préconisent l'injection intrasplénique d'adrénaline avant splénectomie, afin de décongestionner la rate et de rétablir la volémie; cette technique est critiquable pour la même raison; elle présente de plus, l'inconvénient d'utiliser un produit responsable d'une dysrythmie cardiaque (26,40).

La conduite chirurgicale de choix, lors de la torsion chronique du pédicule vasculaire de la rate, est donc la splénectomie totale.

HEMANGIOSARCOMES SPLENIQUES

1. DEFINITION [16]

L'hémangiosarcome, autrefois désigné sous les termes *d'angiosarcome ou d'hémangio-endothélioma*, est un **néoplasme malin de l'endothélium vasculaire**, rare chez le Chat, fréquent chez le Chien.

La rate et l'oreillette droite sont les sites primaires principaux, les autres localisations pouvant être le tissu conjonctif sous-cutané, les ganglions lymphatiques, le foie, la vessie, les reins, les surrénales, la prostate, le péritoine, les poumons, le cerveau et les os (surtout le fémur).

Chez le Chien, c'est la tumeur splénique la plus fréquemment rencontrée et il est nécessaire de bien connaître ses caractéristiques pour pouvoir la différencier de certaines autres atteintes spléniques proches sur les plans clinique et anatomique.

2. EPIDEMIOLOGIE [8,16,34]

2.1 FREQUENCE

Les hémangiosarcomes existent chez les Animaux domestiques et les Primates, mais le **Chien est l'espèce la plus atteinte**.

Quelques chiffres: [16,35]

- Cette néoplasie est **25 à 100 fois plus fréquente chez le Chien que chez l'Homme**, les sites de distribution sont différents et les métastases plus nombreuses chez le Chien.

- L'hémangiosarcome représente de **0,3 à 2% des découvertes d'autopsie de Chiens** et, selon certains auteurs, ce pourcentage tend à croître.

☞ **5% des néoplasies malignes primaires non cutanées sont des hémangiosarcomes** chez le Chien (contre 0,07% chez l'Homme).

☞ En ce qui concerne la rate, dans **62% des cas d'hémangiosarcomes canins**, cet organe est le site primitif. Et enfin, rappelons que **75% des tumeurs spléniques sont des hémangiosarcomes**.

Chez le Chat, la prévalence de ce néoplasme est plus faible. Les études sur les hémangiosarcomes félins sont très rares, il est donc difficile d'en tirer des conclusions générales concernant l'espèce.

2.2 RACE, AGE ET SEXE

Les hémangiosarcomes, et en particulier ceux atteignant la rate, touchent essentiellement une certaine catégorie de Chiens:

Les grandes races sont prédisposées, surtout le BERGER ALLEMAND.

Ces Chiens ont, en moyenne, **8 à 10 ans**, mais on peut trouver cette affection à tout âge, des auteurs rapportant des cas de *3 à 17 ans*.

La plupart des études ne décèlent **aucune prédisposition sexuelle** [32]; certains rapports cependant concluent à une forte proportion de mâles, jusqu'à trois fois plus nombreux que les femelles.

Dans l'espèce féline [38], la moyenne d'âge est la même que chez le Chien; on retrouve la discussion concernant la prédominance du sexe mâle, mais on ne connaît pas de race particulièrement prédisposée.

2.3 ENVIRONNEMENT [32]

Chez l'Homme, il a été prouvé que les hémangiosarcomes de la rate peuvent être provoqués par une **exposition à des agents toxiques** comme le ***méthylnitrosamide*** existant dans certains Poissons et au ***chlorure de vinyl***. Ce dernier est utilisé dans l'industrie plastique et ses métabolites, l'*oxyde de chloroéthylène* et le *2-chloroacétaldéhyde*, sont des produits toxiques et mutagènes.

Une **irradiation au *strontium* ou au *dioxyde de thorium radioactif***, employés pour les angiographies, ainsi qu'**une exposition chronique à l'*arsenic*** (industries pharmaceutique, des pesticides ou du vin) favorisent le développement d'angiosarcome.

Il semblerait qu'il y ait **une augmentation de l'incidence des hémangiosarcomes chez le Chien**. Certains auteurs pensent que cela est dû à l'environnement et au changement de régime alimentaire dans cette espèce. Le Chien se nourrit davantage d'aliments industriels, et dans certains pays comme la Finlande, où on note depuis quelques années une recrudescence des hémangiosarcomes canins, le Poisson constitue une part importante de cette alimentation.

3. TABLEAU CLINIQUE [8,9,10,11,14,16,25,32,35]

Les symptômes sont peu spécifiques et varient selon qu'il existe ou non des métastases dans d'autres organes. D'autre part, ils évoluent de façon progressive ou intermittente sur **1 à 3 mois**.

3.1 SYMPTOMES GENERAUX

L'Animal présente:

de l'abattement, de la faiblesse et une intolérance à l'effort

de l'anorexie et un amaigrissement

des signes de désordre gastro-intestinal, comme des vomissements, de la constipation

une accélération des rythmes cardiaque et respiratoire, une dyspnée, parfois

une pâleur des muqueuses, qui est relativement constante

Lors d'hypertrophie importante de la rate, on note une **distension abdominale**, et il est possible de **PALPER** une **masse ferme et irrégulière** avec, éventuellement, une ou plusieurs zones fluctuantes correspondant à des hématomes.

Les auteurs rapportent des **épisodes de collapsus** qui guérissent souvent spontanément en 12 à 24 heures et qui sont dus à une hémorragie limitée de la tumeur.

Cependant, il faut retenir que ***la plupart des consultations des Animaux atteints d'hémangiosarcome a lieu lors de la rupture de la tumeur primitive ou d'une de ses métastases***. Cet événement entraîne un collapsus grave et le plus souvent mortel.

3.2 SYMPTOMES SPECIFIQUES ASSOCIES [16]

Les hémangiosarcomes spléniques métastasent rapidement dans d'autres organes, et inversement, la rate peut être un site métastatique d'un hémangiosarcome non splénique. D'ailleurs, ***il est souvent bien difficile de localiser la tumeur primitive.***

Quoi qu'il en soit, dans un cas comme dans l'autre, le tableau clinique contient non seulement les symptômes généraux mentionnés précédemment, mais encore des symptômes spécifiques de chaque organe atteint.

3.2.1 UN HEMANGIOSARCOME HEPATIQUE

étendu est caractérisé par:

- **une cachexie,**
- **des désordres gastro-intestinaux marqués,**
- **une hépatomégalie,**
- **une ascite,**
- **un ictère,**
- **une atteinte de la coagulation sanguine**

3.2.2 LORS D'HEMANGIOSARCOME CARDIAQUE

la tumeur est sans doute toujours primitive et possède un pouvoir métastatique phénoménal comme le laisse supposer sa localisation. L'Animal présente:

- **des syncopes,**
- **une ataxie,**
- **de la cyanose**

L'auscultation révèle des **arythmies graves**, et en cas de rupture atriale, une **tamponnade cardiaque avec des bruits étouffés**.

3.2.3 EN PRESENCE D'UNE ATTEINTE PULMONNAIRE

on note:

- **des râles,**
- **de l'hémoptysie** et
- **une tamponnade** s'il y a un hémothorax

3.2.4 UNE INFILTRATION DES REINS

provoque:

- **une polydipsie avec ou sans polyurie**
- **une hématurie et/ou une protéinurie**

3.2.5 UN HEMANGIOSARCOME DE LA PEAU

se présente le plus souvent comme une tumeur sous-cutanée discrète, qui peut parfois s'ulcérer.

3.2.6 UN HEMANGIOSARCOME DES OS ET DES MUSCLES

touchant surtout les régions du fémur, de l'humérus proximal ou des côtes, entraîne:

- **une forte boiterie,**
- **une douleur importante et**
- **un saignement musculaire spectaculaire.**

3.2.7 EN CAS DE TUMEUR DU CERVEAU OU DE VERTEBRE AVEC ATTEINTE SPINALE

la clinique dépend de sa localisation (parésie, paralysie, démence, état de choc).

3.2.8 UNE METASTASE OCULAIRE

est possible, et elle est caractérisée par la présence de lésions variables et la formation d'un **glaucome secondaire**.

4. DIAGNOSTIC

4.1 CLINIQUE

L'existence d'épisodes de faiblesse avec guérison spontanée doit pousser le clinicien à réaliser un diagnostic précis. Lors d'hémangiosarcome splénique, la palpation (précautionneuse car le risque de rupture est très élevé!) est une étape essentielle.

4.2 DE LABORATOIRE [4,5,7,30]

4.2.1 HEMATOLOGIE

Les analyses hématologiques apportent des renseignements précieux pour le diagnostic d'hémangiosarcome. En effet, dans la plupart des cas étudiés, on retrouve les mêmes modifications des paramètres sanguins, de manière plus ou moins prononcée selon le stade d'évolution de la maladie.

Les caractères hématologiques le plus fréquemment rencontrés sont :

- **une anémie, généralement régénérative**
- **une atteinte morphologique des hématies**
- **une leucocytose neutrophilique**

4.2.1.1 ANEMIE REGENERATIVE

Les deux tiers des chiens présentant un hémangiosarcome ont une **anémie modérée à sévère**, avec une **diminution de l'hémoglobine, de l'hématocrite, une réduction du nombre d'hématies**, ainsi qu'une **augmentation des réticulocytes et des globules rouges nucléés** dans la circulation sanguine.

Dans **deux situations particulières**, il arrive que cette anémie ne soit pas régénérative. La première représente les cas où il existe une **séquestration du Fer dans la rate ou une baisse de sa mobilisation**. Dans la deuxième, le néoplasme provoque une **baisse des réserves corporelles en folates**, ce qui interfère avec l'hématopoïèse.

D'autre part, **cette hématopoïèse marquée** n'est visible que si la durée des symptômes cliniques est assez longue. L'hémangiosarcome en ce sens contraste avec les autres néoplasmes qui ont tendance, en général, à diminuer ou à supprimer l'hématopoïèse.

4.2.1.2 MODIFICATION DE LA MORPHOLOGIE DES HEMATIES

4.2.1.2.1 *ACANTHOCYTOSE*

Lors d'hémangiosarcome du foie ou de la rate (plus rarement en cas d'atteinte d'autres organes), on note fréquemment la présence de nombreux **ACANTHOCYTES** ou cellules à éperons. Il s'agit d'hématies dont la membrane est munie d'excroissances arrondies et en nombre limité (de 2 à 10).

En 1977 [31], une étude a montré l'existence de l'association acanthocytose-hémangiosarcome. Un article de 1985 [30] rapporte que **90% des hémangiosarcomes de la rate ou du foie sont accompagnés d'une acanthocytose**.

La pathogénie de leur formation est mal connue. Chez l'Homme, ces spicules correspondent à un excès de cholestérol libre sur la membrane des hématies.

Quoi qu'il en soit, cette déformation de la cellule entraîne ***une rigidité membranaire et une réduction de la déformabilité des globules rouges***, d'où une élimination accélérée de ceux-ci dans la pulpe rouge splénique.

Cependant, ce caractère n'est pas spécifique puisqu'il existe aussi lors **d'affections hépatiques chez le Chien** (hépatite chronique active), et lors de **perturbation métabolique lipidique et d'insuffisance rénale chez l'Homme**.

4.2.1.2.2 *SCHIZOCYTES*

Les schizocytes sont des hématies de forme irrégulière, résultant de **la fragmentation cytoplasmique d'érythrocytes qui ont subi des traumatismes** (lors de microangiopathies ou de coagulation intra-vasculaire disséminée). Dans les insuffisances cardiaques, les glomérulonéphrites et les hémangiosarcomes, on décrit chez le Chien des schizocytes en forme de demi-cercle avec des extrémités pointues.

4.2.1.2.3 *CELLULES CIBLES*

Des *"target cells"* ont été observées sur **60%** des étalements dans une étude [11]. Elles proviennent de la réduction de l'hémoglobine contenue dans la cellule, ou de l'augmentation de la surface membranaire, ou des deux à la fois. On les détecte également après une splénectomie.

4.2.1.2.4 *HEMATIES NUCLEEES* [16 23]

Chez l'Homme et chez le Chien, la présence de globules rouges nucléés dans le sang périphérique est un élément important du diagnostic. Elle existe dans environ **deux tiers des cas d'hémangiosarcome avec une moyenne de 20 hématies nucléées pour 100 leucocytes**[16]. Il est nécessaire de distinguer cette pathologie des autres présentant ce même caractère, à savoir **les anémies hémolytiques d'origine immunitaire et l'intoxication au plomb.**

HEMOGRAMME:[16]

	HSA	**AIHA**	**INTOXICATION AU PLOMB**
anémie	faible à moyenne	sévère	moyenne
réticulocytes	nombreux	nombreux	nombreux
hématies* nucléées	nombre modéré	nombre modéré	nombre modéré à fort
hématies ponctuées	peu	peu	nombreuses
sphérocytose	rare	oui	non
ictère	parfois	fréquent	non

HSA: hémangiosarcome
AIHA: anémie hémolytique auto-immune
*: seulement lors d'anémie, c'est-à dire dans 2/3 des hémangiosarcomes

Pourquoi trouve-t-on des hématies nucléées lors d'hémangiosarcome? Quatre raisons physiologiques sont avancées:

#) **l'infiltration de la moelle osseuse par des cellules malignes**

#) **l'hématopoïèse extra-médullaire**

#) **l'hypoxémie due à l'anémie, mais aussi aux éventuels métastases pulmonaires, épanchement pleural et insuffisance cardiaque associés et au ralentissement de la circulation sanguine dans les vaisseaux.**

#) **leur nombre augmente après la splénectomie** (cf plus loin).

4.2.1.2.5 *AUTRES MODIFICATIONS DES HEMATIES*

☞ **SPHEROCYTES:** ce sont des globules rouges de faible diamètre, et entièrement colorés. Au cours de **phénomènes d'hyperhémolyse**, ces hématies sont lésées, perdent une partie de leur membrane et, avec elle, leur forme biconcave. Elles deviennent ainsi indéformables et sont systématiquement éliminées par la rate. Notons que les sphérocytes sont détectables *uniquement chez le Chien.*

☞ **KERATOCYTES:** ou cellules cornues qui possèdent une ou deux projections membranaires ressemblant à des cornes.

☞ **HEMATIES PONCTUEES:** il s'agit d'hématies contenant des granulations basophiles; celles-ci proviennent d'une perturbation de la biosynthèse de l'hémoglobine.

☞ **CORPS DE HOWELL-JOLLY**, surtout chez le Chat. Il s'agit d'inclusions bleues correspondant à des restes de noyau. On les observe lorsque l'anémie est très régénérative.

Enfin, on qualifie de **POIKILOCYTOSE** la présence d'hématies de forme anormale et à contours irréguliers, et d'**ANISOCYTOSE**, l'existence de différentes tailles de globules rouges.

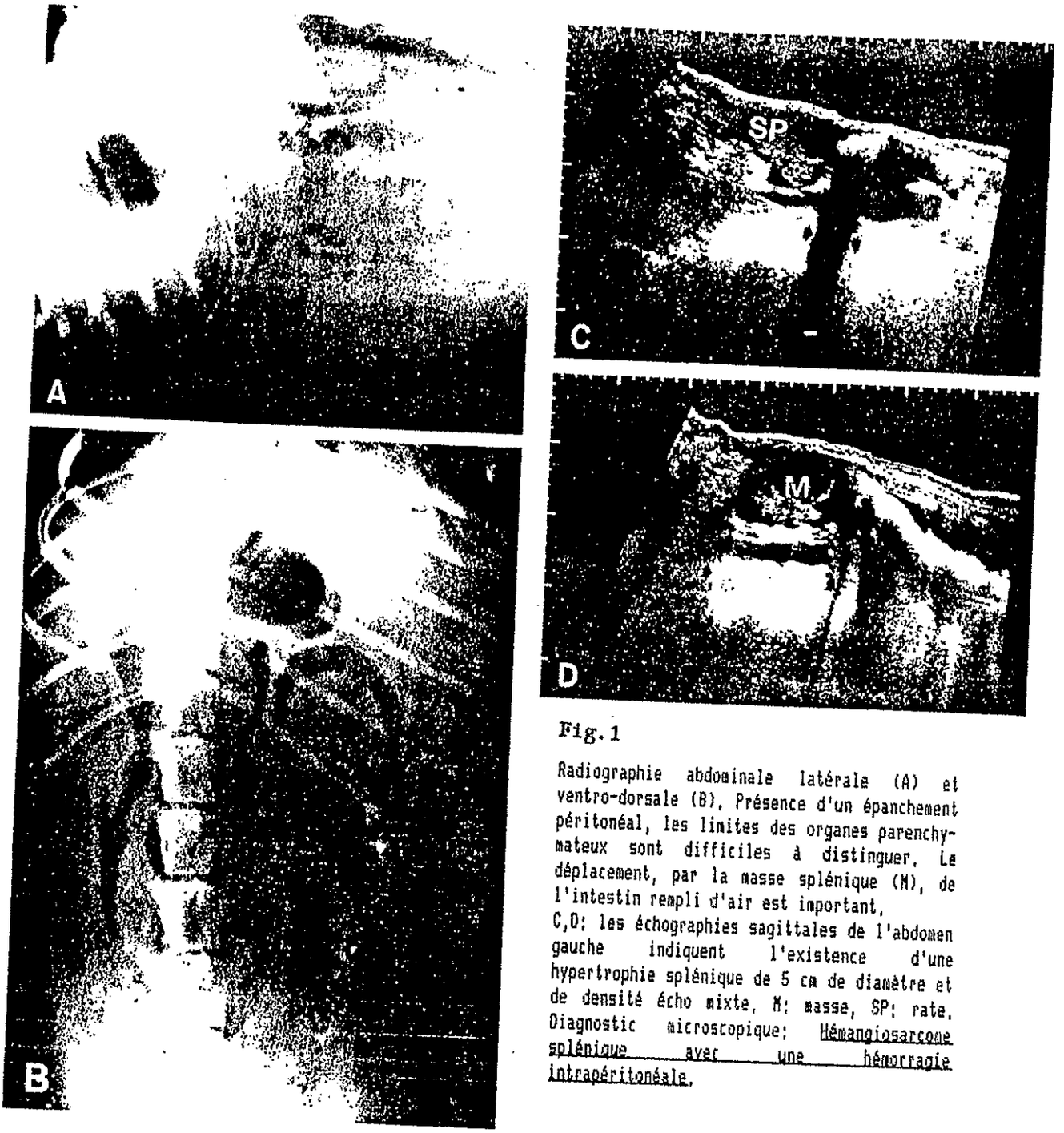

Fig. 1

Radiographie abdominale latérale (A) et ventro-dorsale (B). Présence d'un épanchement péritonéal, les limites des organes parenchymateux sont difficiles à distinguer. Le déplacement, par la masse splénique (M), de l'intestin rempli d'air est important.
C,D: les échographies sagittales de l'abdomen gauche indiquent l'existence d'une hypertrophie splénique de 5 cm de diamètre et de densité écho mixte. M: masse, SP: rate. Diagnostic microscopique: Hémangiosarcome splénique avec une hémorragie intrapéritonéale.

Echographie splénique transversale d'une Chienne Samoyède de 13 ans atteinte d'hémangiosarcome splénique. De multiples zones hypoéchogènes (flèches noires) sont disséminées dans toute la rate (flèches blanches).

Fig. 2

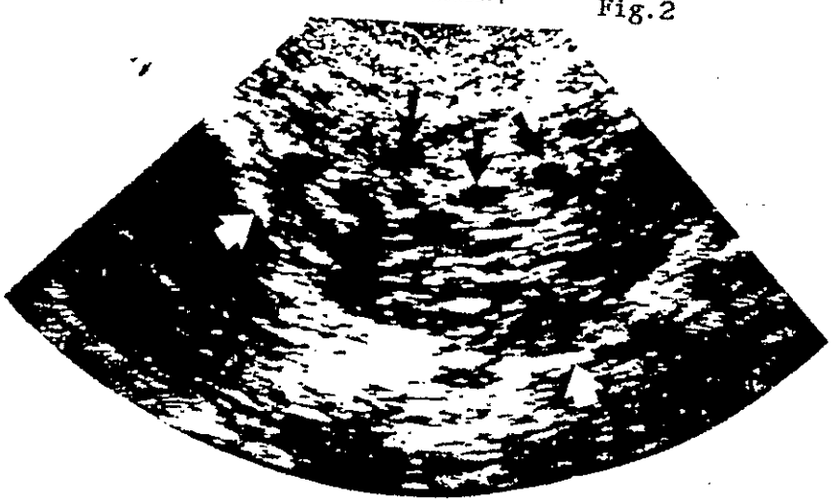

4.2.1.3 LEUCOCYTOSE

Dans **60% des cas d'hémangiosarcome splénique** [30], on note une **leucocytose avec une neutrophilie et un déplacement vers la gauche sur la courbe d'Arneth** (cellules à noyau peu lobé). Cette leucocytose peut être accompagnée de ce que l'on nomme des ***MAC, modifications associées à un cancer***, c'est-à-dire ici, une altération morphologique de la chromatine des leucocytes. Parfois, enfin, une ***éosinopénie*** peut être détectée.

Une étude de 1985 [30] avance les moyennes de $20,7.10^9$ de leucocytes par litre de sang, et de $15,2.10^9/l$ de neutrophiles.

4.2.1.4 THROMBOCYTOPENIE [30]

L'hémangiosarcome est fréquemment associé à une thrombopénie qui se caractérise par **une moyenne de 110.10^9 plaquettes par litre de sang** (les valeurs usuelles étant de 200 à 500.10^9 thrombocytes par litre chez le Chien, et de 300 à $800.10^9/l$ chez le Chat).

Cette thrombopénie reflète une séquestration des plaquettes dans la rate, ou une hémorragie et une éventuelle coagulation intra-vasculaire disséminée. La présence de **thrombocytes de grande taille** suggère une augmentation de la production plaquettaire.

4.2.1.5 CIVD

Une coagulation intra-vasculaire disséminée peut apparaître lorsqu'une grande quantité de sang est séquestrée dans les lésions tumorales. Elle est mise en évidence par une diminution du nombre de plaquettes et du fibrinogène et par une augmentation du temps de prothrombine.

4.2.2 BIOCHIMIE [16]

Les modifications biochimiques sanguines ou urinaires correspondent, le plus souvent, à des tumeurs métastatiques atteignant le foie ou le rein.

Retenons que les paramètres hépatiques ne sont modifiés que si **75 à 80% du parenchyme** sont gravement atteints. Ainsi, des résultats négatifs n'excluent pas la possibilité de métastases hépatiques.

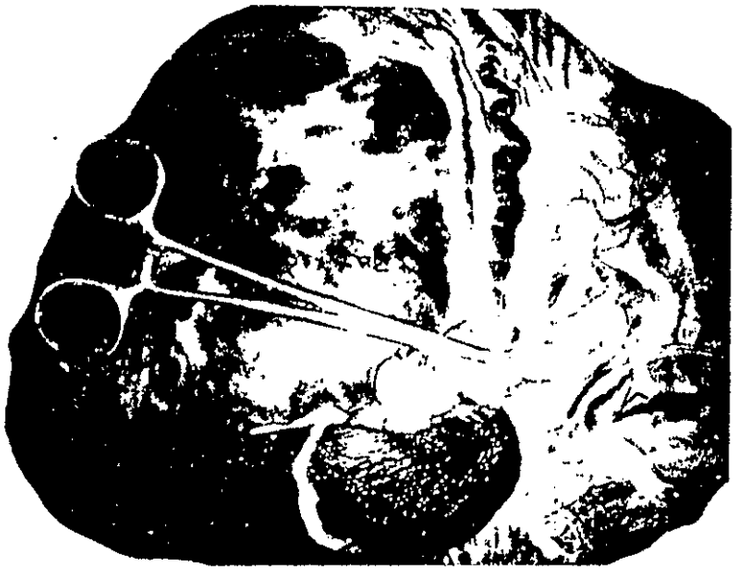

Fig.3 Hémangiosarcome splénique. La tumeur pèse 6,5 kg. Du tissu splénique normal est visible sous la pointe du clamp.

Fig.4

Fig.5 Suspicion d'hémangiosarcome. A l'examen histologique, on observe que du tissu lymphoïde et des zones hémorragiques.

Fig.6

Hémangiosarcome: de multiples nodules néoplasiques provoquent une splénomégalie asymétrique. Le plus nodule était rompu, causant un hémopéritoine.

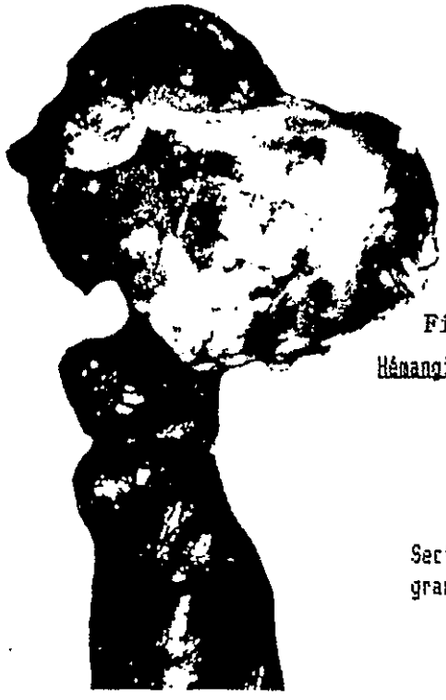

Fig.7

Hémangiosarcome splénique

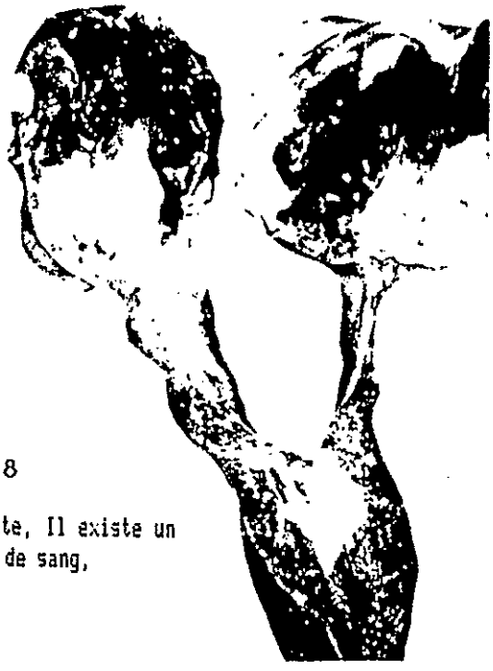

Fig.8

Section de la tumeur précédente. Il existe un grand espace caverneux rempli de sang.

Une TUMEUR HEPATIQUE est responsable d'***une insuffisance hépatique chronique*** **caractérisée par une augmentation sanguine des ALAT, des PAL, du temps de Quick, et de la bilirubinémie.** L'électrophorèse **des protéines sériques** lors de métastase hépatique révèle une diminution de la concentration d'albumine et un bloc gamma-beta à sommet en gamma.

Une TUMEUR RENALE entraîne ***une insuffisance rénale chronique*** avec, essentiellement, une augmentation de **la créatinine sanguine.**

4.3 RADIOGAPHIE [7,16]

Les radiographies abdominales font découvrir des images correspondant à **une masse splénique bien définie ou multilobulée**, située caudalement à la silhouette hépatique. Une portion de rate normale peut être distinguée sur les faces ventrale et crâniale de la tumeur.

Un saignement intra-abdominal étendu obscurcit l'image des organes. **L'ombre hépatique** est déformée par des proliférations nodulaires lorsque le foie est atteint par des métastases.

Il ne faut pas omettre de prendre **des radiographies du thorax** pour y rechercher *des signes de métastases pulmonaires, d'un hémothorax, ainsi que ceux d'une hypertrophie de l'oreillette droite ou d'une cardiomégalie globale* qui pourraient révéler l'existence d'un hémangiosarcome cardiaque.

Cependant, retenons que les métastases des hémangiosarcomes sont souvent des **tumeurs de type miliaire**, donc difficilement détectables sur des radiographies.

4.4 ECHOGRAPHIE [7]

L'hémangiosarcome splénique donne, à l'échographie, des images d'hypertrophie(s) localisée(s) avec une déformation de la silhouette de la rate, ou des signes d'une splénomégalie parfois importante si la tumeur est très développée.

Ce néoplasme a un aspect hypoéchogène à faible gain, et plus échogène à gain élevé.

Cependant, **la nécrose hémorragique** qui accompagne fréquemment la tumeur permet la visualisation de foyers hyperéchogènes.

Ainsi, l'échographie de l'hémangiosarcome de la rate est caractérisée par **un aspect mixte**, quelque soit le gain utilisé, avec des lésions circulaires ou ovoïdes hypoéchogènes, dépourvues de paroi et cloisonnées de septi échogènes.

4.5 PARACENTESE ABDOMINALE [16]

La présence d'**un épanchement abdominal ou thoracique** révélée par l'auscultation ou par la positivité du signe du flot, et par l'étude radiographique, est une indication majeure de paracentèse.

L'épanchement, en cas d'hémangiosarcome, est **séro-sanguineux et ne coagule pas**; il est franchement sanguinolent et contient des fragments du tissu tumoral friable lorsqu'il y a une rupture du néoplasme.

On peut découvrir **des cellules tumorales** dans le produit de la ponction; pour cela, il est nécessaire de réaliser un étalement du "buffy coat" et d'en faire un examen microscopique. Malheureusement, les cellules malignes peuvent être confondues avec des cellules mésothéliales normales exfoliées. Le développement en 24 heures des cellules néoplasiques mises en culture dans un milieu de survie tissulaire confirme le diagnostic de malignité.

4.6 PONCTION SPLENIQUE

La ponction splénique permet d'obtenir **un splénogramme riche en cellules sanguines et en cellules sarcomateuses à gros noyaux**. Des hématies anormales, telles que des schizocytes, des kératocytes, des sphérocytes sont observées sur le frottis. Rappelons que cette technique diagnostique est à éviter dans la mesure du possible, pour les risques de rupture de la tumeur et d'hémorragie qu'elle entraîne.

4.7 LESIONS [32]

4.7.1 MACROSCOPIQUES

Nous l'avons vu, ces tumeurs vasculaires peuvent se localiser dans la cavité péritonéale sur différents organes ou tissus, la rate, le foie, les reins, les surrénales, les intestins, l'épiplon, etc., et sont responsables de tableaux cliniques souvent semblables.

Fréquemment, **seule une laparotomie exploratrice permet d'en faire une localisation précise.**

Certaines de ces tumeurs sont uniques, lisses et sphériques; d'autres sont plurilobées. Elles se développent sur n'importe quelle partie de la rate. **L'existence de lésions multiples** sur cet organe indique une atteinte primaire splénique multicentrique, ou une origine unicentrique avec une multiplication intra-splénique, ou encore ces lésions correspondent à des métastases provenant d'un hémangiosarcome cardiaque ou hépatique ou autre.

Ces néoplasmes sont mal délimités, non encapsulés, adhérents au parenchyme splénique et provoquent une inflammation marquée des tissus environnants.

La plupart des tumeurs sont **friables**, possèdent une ***consistance*** molle et contiennent des cavernes remplies de sang. Leur ***couleur*** est en général foncée, noire ou rouge sombre, à cause de leur nature hémorragique. En fonction de la quantité de tissu conjonctif et de thrombi inclus dans l'hémangiosarcome, celui-ci peut être grisâtre à jaunâtre.

La surface de coupe révèle une consistance spongieuse et une apparence verticillée à l'inspection rapprochée, montrant des canaux anastomosés.

La laparotomie exploratrice permet de confirmer la localisation splénique de la tumeur. Cependant, en ce qui concerne **certains hémangiosarcomes très hémorragiques, il est aisé de les confondre avec un hématome ou un hémangiome splénique**. Ainsi, un examen histologique microscopique est parfois nécessaire pour réaliser un diagnostic exact, et préciser le pronostic.

4.7.2 MICROSCOPIQUES

Cet examen doit être fait de manière très minutieuse car le sang, la fibrine, le tissu organisé et les zones d'hyperplasie lymphoïde peuvent cacher les cellules néoplasiques.

Fondamentalement, on distingue **deux structures différentes dans les hémangiosarcomes**:

- **une forme capillaire**, constituée de fins canaux anastomosés et bordés de cellules endothéliales immatures; cette architecture est semblable à celle observée dans les tissus de granulation contenant des capillaires en formation.

- **une forme caverneuse**, où l'endothélium sarcomateux donne naissance à des canaux ou des espaces caverneux remplis d'une quantité variable de sang et de thrombi.

5. DIAGNOSTIC DIFFERENTIEL

L'hémangiosarcome splénique doit être distingué de toute splénomégalie symétrique ou non. D'autre part, **les affections suivantes** peuvent être confondus avec un hémangiosarcome de la rate: ***une lymphadénopathie généralisée*** apparaissant lors d'une maladie inflammatoire ou néoplasique, ***un hématome splénique***, ainsi qu'***une hépatomégalie*** due à une hyperplasie nodulaire ou un néoplasme primaire ou secondaire du foie.

En médecine humaine, on utilise des techniques comme la scintigraphie, la tonographie, la résonnance magnétique pour réaliser le diagnostic. Evidemment, celles-ci sont trop onéreuses pour le praticien vétérinaire, si bien que ***les méthodes de choix lui apportant un diagnostic de certitude sont la laparotomie exploratrice et la biopsie splénique.*** Les échantillons doivent être soigneusement collectés en périphérie des grandes masses spléniques et sur les éventuelles autres lésions abdominales, en évitant les zones de nécrose.

Enfin, gardons en mémoire que **les symptômes sont le plus souvent liés aux atteintes métastatiques plutôt qu'à la lésion primaire** et que la distinction entre la tumeur primaire et ses métastases n'est pas toujours possible, même au cours d'un examen nécropsique.

6. METASTASES [1,7,8,16,24,32,35,42]

L'hémangiosarcome est une tumeur hautement maligne qui métastase précocément. Environ **50% des Chiens** présentés à la consultation subissent déjà une maladie métastatique.

Cette agressivité biologique est due à un développement rapide de la tumeur et à sa localisation privilégiée sur les vaisseaux sanguins. C'est ainsi que les cellules cancéreuses peuvent être disséminées dans tout l'organisme par la circulation systémique, et directement au foie par les veines porte et splénique. Elles se propagent également dans tout l'abdomen à la faveur de petites ruptures des tumeurs spléniques ou hépatiques.

Un hémangiosarcome de la rate métastase en premier lieu **dans le foie et les poumons**. Les autres localisations sont: le grand omentum (épiplon), les reins, la vessie, les glandes surrénales, le méso gastro-splénique, les intestins, les noeuds lymphatiques hépatiques, le diaphragme, les os, dont l'humérus proximal est le plus souvent atteint. Le cerveau est particulièrement sensible à une invasion métastatique, celle-ci y provoquant une encéphalomalacie, une prolifération gliale et l'apparition de manchons périvasculaires à cellules arrondies.

Dans de nombreux cas, il est impossible de savoir laquelle de ces tumeurs est la primitive. Sur la rate, le néoplasme est le plus fréquemment unique et de taille volumineuse, mais les hémangiosarcomes primaires se développant sur le péritoine, le foie, ou les poumons ressemblent à des métastases: ils sont multiples et petits, voire miliaires.

D'autre part, **on ne peut déterminer la tumeur primitive selon sa taille**, puisque celle-ci varie en fonction de l'importance de l'hémorragie intra-tumorale associée, et non pas seulement avec la masses de tissu néoplasique.

La rate et le foie représentent les sites majeurs de métastases cardiaques ou cutanées. Notons que s'il existe un hémangiosarcome atrial droit, cette tumeur est considérée comme primitive à cause de la rareté des atteintes métastatiques dans cette région du coeur (et d'ailleurs dans tout le myocarde et provenant de n'importe quel type de tumeur).

Enfin, **le degré de différenciation n'est pas toujours lié au taux de malignité**, car les tumeurs bien différenciées peuvent être hautement malignes et donner précocement des métastases.

7. PRONOSTIC [16,32,35]

Le pronostic dépend de ***la quantité de sang perdu*** dans les cavités abdominale et/ou thoracique, et de la vitesse du saignement. Il varie également en fonction de ***la présence ou non de métastases et de la coexistence d'autres lésions.***

Ainsi, le pronostic immédiat est évidemment meilleur dans le cas d'une tumeur saignant lentement que lors de rupture brutale du néoplasme et d'hémorragie massive.

Dans tous les cas, le pronostic est sombre car, d'une part, au moment du diagnostic, la tumeur a déjà métastasé dans d'autres organes; d'autre part, la plupart des Animaux sont amenés à la consultation pour une rupture de la tumeur ou de l'une de ses métastases, celle-ci entraînant une mort rapide par hémorragie interne.

A ce sujet, avançons les résultats concernant les hémangiosarcomes spléniques d'une étude réalisée en 1985 [35]:

> Celle-ci permet de conclure à **un taux de survie inférieur à 10% dans l'année qui suit une splénectomie.**

NOM PRENOM : NOROY BRICE

TITRE : LES CONSEQUENCES DE LA SPLENECTOMIE TOTALE CHEZ LE CHIEN

Thèse Vétérinaire : Lyon, *le 20 juin 2003.*

RESUME : Cette étude bibliographique recense les diverses affections de la rate, et décrit les multiples fonctions de l'organe, afin de mieux comprendre les répercussions d'un tel acte chirurgical.
De grandes similitudes existent entre l'homme et le chien splénectomisés : dans les deux cas, outre les complications post opératoires immédiates, les conséquences de la splénectomie totale sont souvent représentées par des modifications hématologiques, liées à la perte de la filtration splénique, et immunologiques, notamment une plus grande sensibilité aux parasitoses sanguines.
Et même si l'O.P.S.I., syndrome septicémique foudroyant, n'affecte que l'homme splénectomisé, les conséquences de l'ablation de la rate peuvent aussi s'avérer délétères, voire même fatales, dans l'espèce canine. Il convient donc d'éviter autant que possible d'avoir recours à la splénectomie totale, et de ne réserver cette chirurgie qu'à certains cas d'atteinte irrémédiable de l'organe.

MOTS CLES :

- **CHIEN**
- **RATE**
- **SPLENECTOMIE**

JURY :

Président :	Monsieur le Professeur MORIN
1er Assesseur :	Monsieur le Professeur FAU
2ème Assesseur :	Monsieur le Professeur ROGER

DATE DE SOUTENANCE : 20 juin 2003

ADRESSE DE L'AUTEUR :

3, impasse des cailloux
54210 ST NICOLAS DE PORT